Les coiffes des rotateurs irréparables

Dr.Ludovic Glanz

Fellowship

Chirurgie de l'épaule

Definition(s)

Comment anticiper

Options pour y remédier

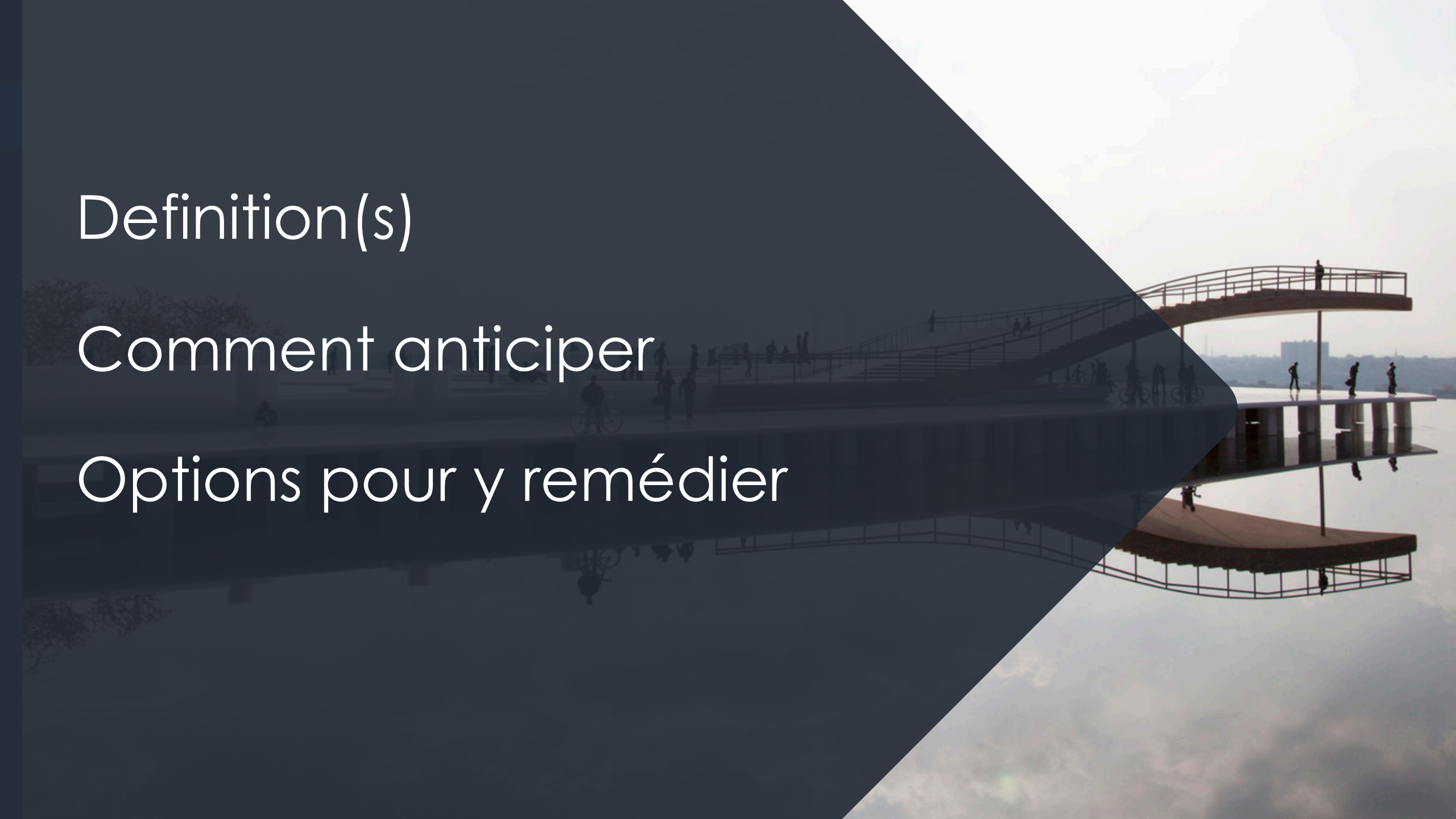

Définition…..S

- Gerber 1988: -massive si ABD jusqu'à 60° nécessaire pour réinsérer

-Irréparable et massive si impossible avec ABD 60

- Qui ne peut pas être réinsérer au foot print
- Actuellement: irréparable ≠ « non-healing »
- Critères de « réparabilités »
- Mécaniquement et fonctionnellement irréparable

Critères de réparabilité /cicatrisation

- Rétraction tendineuse
- Hauteur sous-acromiale
- Infiltration graisseuse
- Trophicité musculaire
- Extension de la lésion (massive si >2 tendons atteints)
- Age, sexe, tabac, diabète, poids…

Classification de Patte

- Rétraction tendineuse
- 4 stades
- Moins bons pronostics si >2

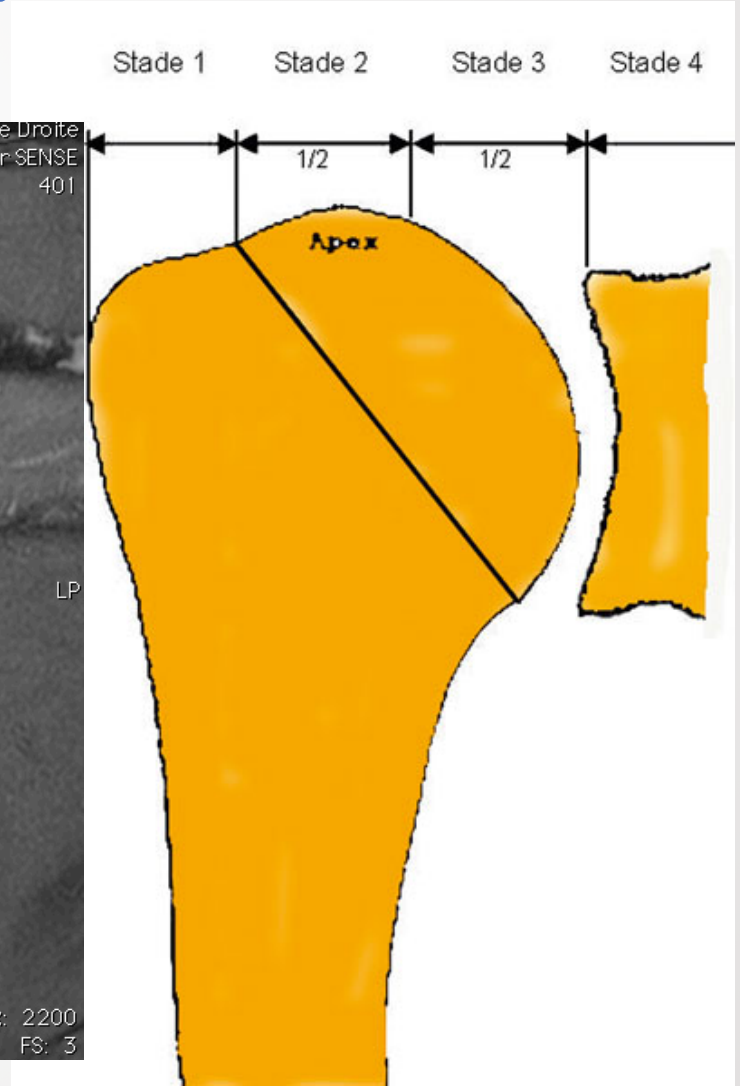

Classification de Goutallier

- Involution graisseuse
- 4 stades
- Re-rupture si >2 pour l'infra-épineux , si > 3 pour supra-épineux

- Grade 0 - No fatty deposits
- Grade 1 - Some fatty streaks
- Grade 2 - More muscle than fat
- Grade 3 – As much muscle as fat
- Grade 4 – Less muscle than fat

Facteurs combinés

- Classification de Goutallier et Patte
- Kim et al. 2017: association infiltration infraspinatus >3 et Patte>2 prédictif d'irréréparabilité

-tangeant sign (trophicité musculaire)

-infiltration supraspinatus

Pas de corrélation avec infiltration du subscapulaire.

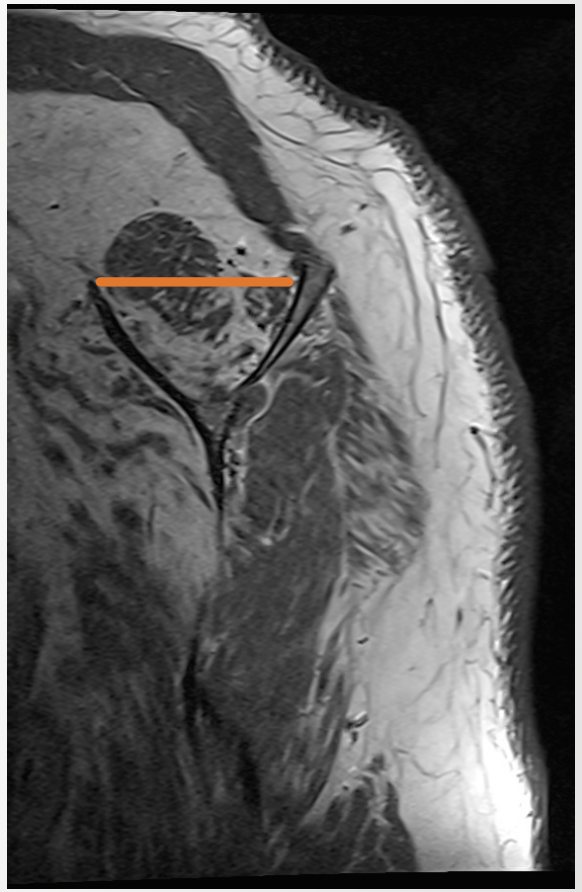

Hauteur sous-acromiale

- <7 mm
- Acétabulisat
- Classificatior

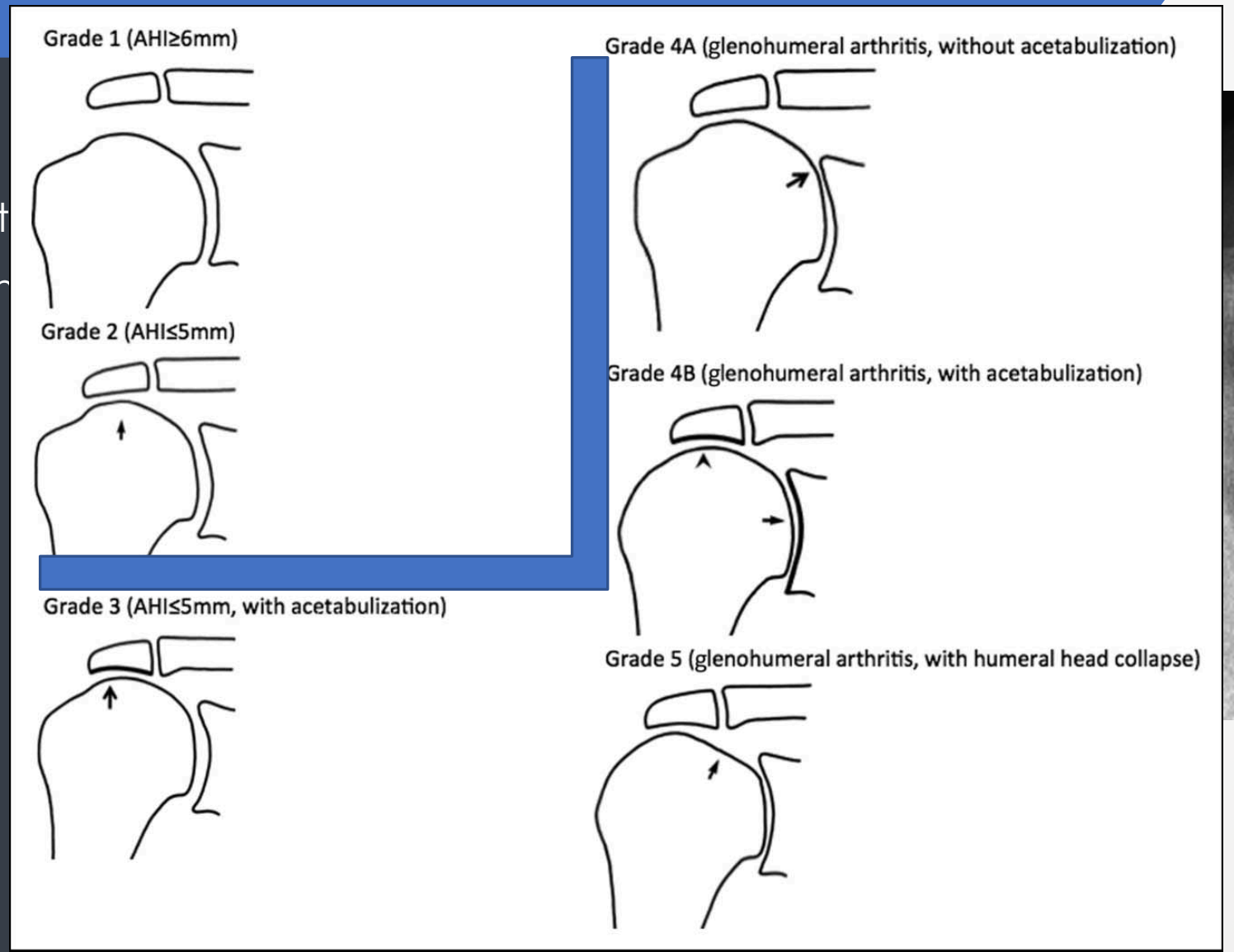

Etendue de la lésion

- Nombre de tendons atteints
- >2: massive
- MAIS massive n'est pas irréparable

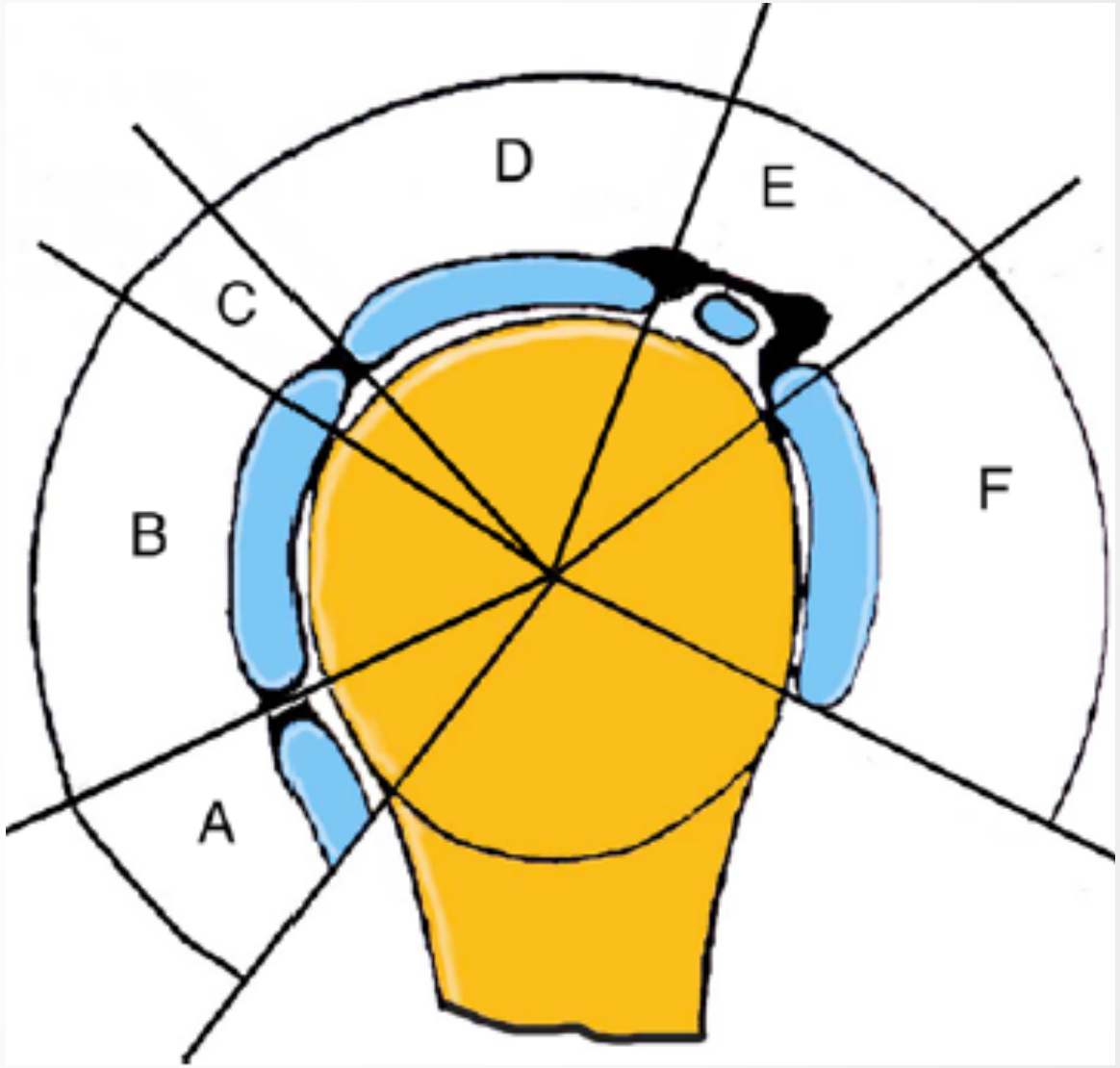

Que faire?

- Rétraction stade III ou +
- Involution graisseuse stade II ou +
- Association de lésion avec différents degrés
- Atteinte arthrosique
- Dépendra aussi de la demande/l'attente du patient, de son âge

Faire quand même?

- Risque de re-rupture
- Gain fonctionnel absent , force ou mobilités
- Douleur résiduelle

Au-dela de la réparation anatomique de la coiffe des rotateurs

- Transferts tendineux
- Prothèse d'épaule inversée
- Réparation partielle
- Superior capsular repair
- Utilisation d'augments
- Traitement conservateur

Transferts tendineux

- Principes de transferts à respecter
- Chaque tendon peut être suppléé par un tendon transféré
- Au mieux 1 niveau de force de moins que leur insertion native.
- Technique open / arthoscopique
- Intérêt d'un élément actif

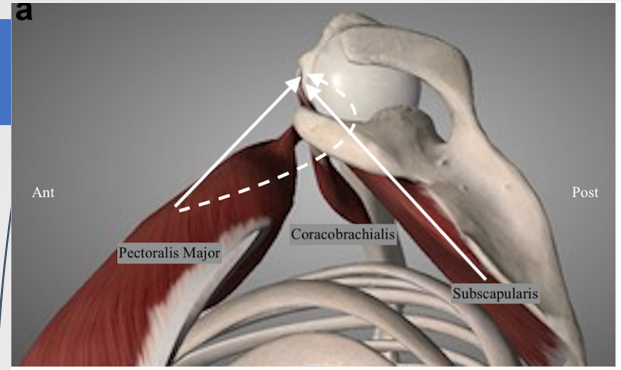

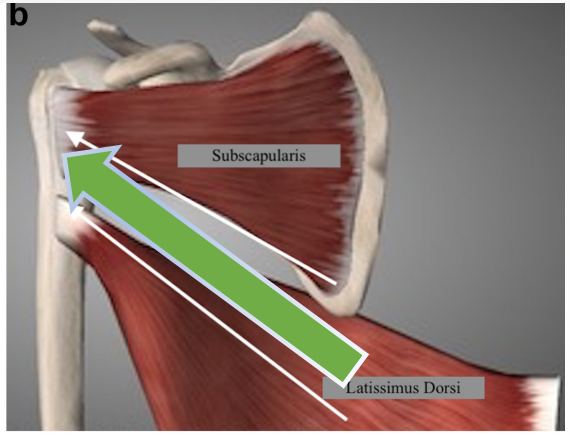

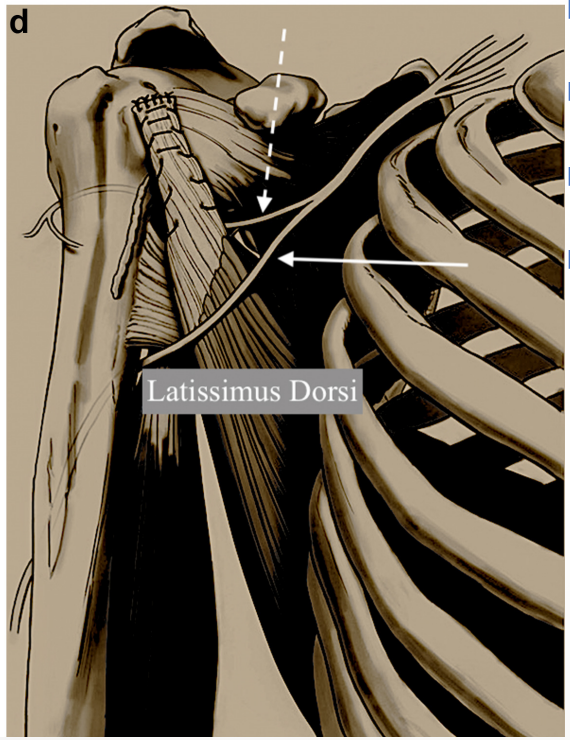

Déficit en Rotation Interne

- Subscapulaire irréparable
- Lattissimus dorsi
- Même direction
- agoniste

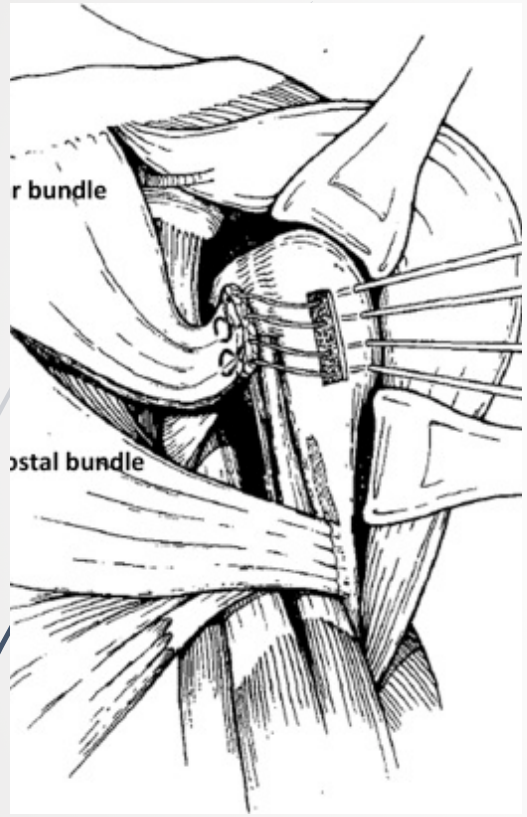

Transfert du Pectoralis Major

- chef claviculaire
- chef sternal
- Transfert d'un des deux ou les deux
- Bon résultat si surtout pas de lesion du SSP ou reparable

Jost B, Puskas GJ, Lustenberger A, Gerber C. Outcome of pectoralis major transfer for the treatment of irreparable subscapularis tears. J Bone Joint Surg Am. 2003 Oct;85(10):1944-51. doi: 10.2106/00004623-200310000-00012. PMID: 14563802.

Déficit en Rotation Externe

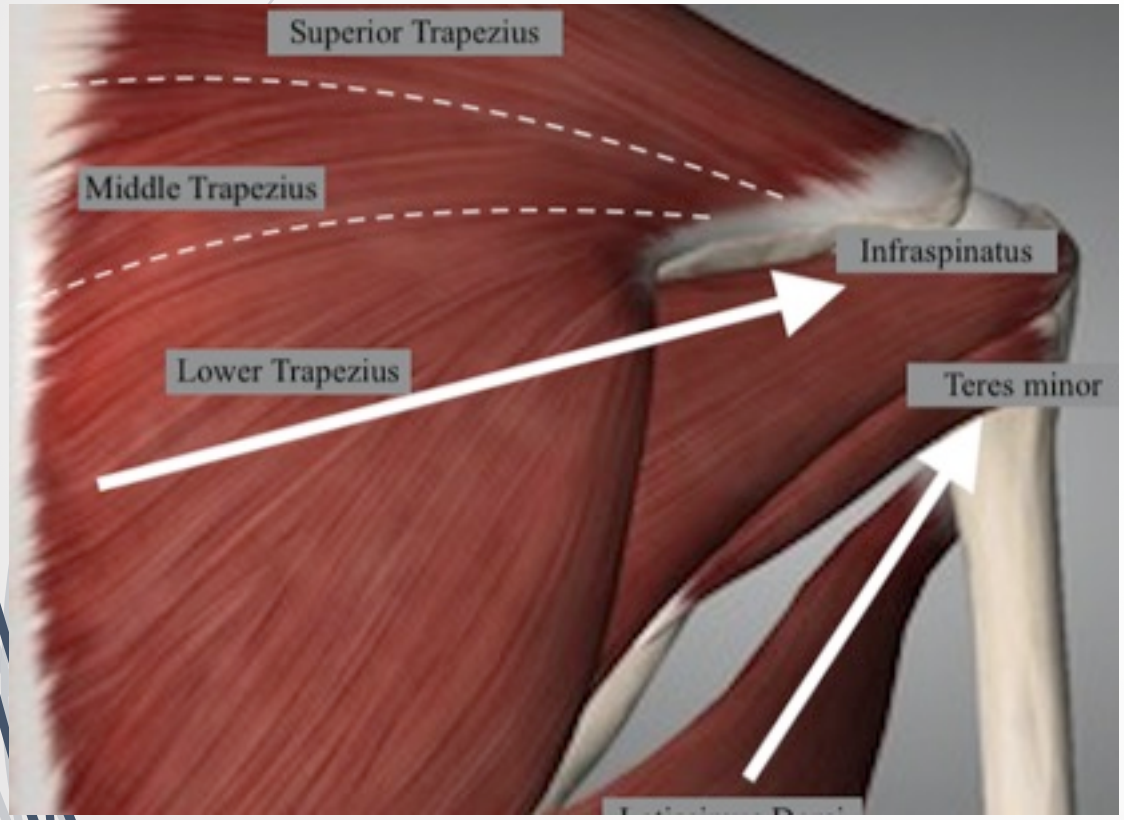

- Inferior Trapezius
- Teres Major
- Latissimus Dorsi

1.Biomechanical effectiveness of different types of tendon transfers to the shoulder for external rotation
Hartzler, Robert U. et al.
Journal of Shoulder and Elbow Surgery, Volume 21, Issue 10, 1370 - 1376

Déficit combinées

- Perte de la rotation externe et de l'élévation antérieure
- Transfert lattisimus dorsi +- teres major ou inferior trapezius

Prothèse totale inversée

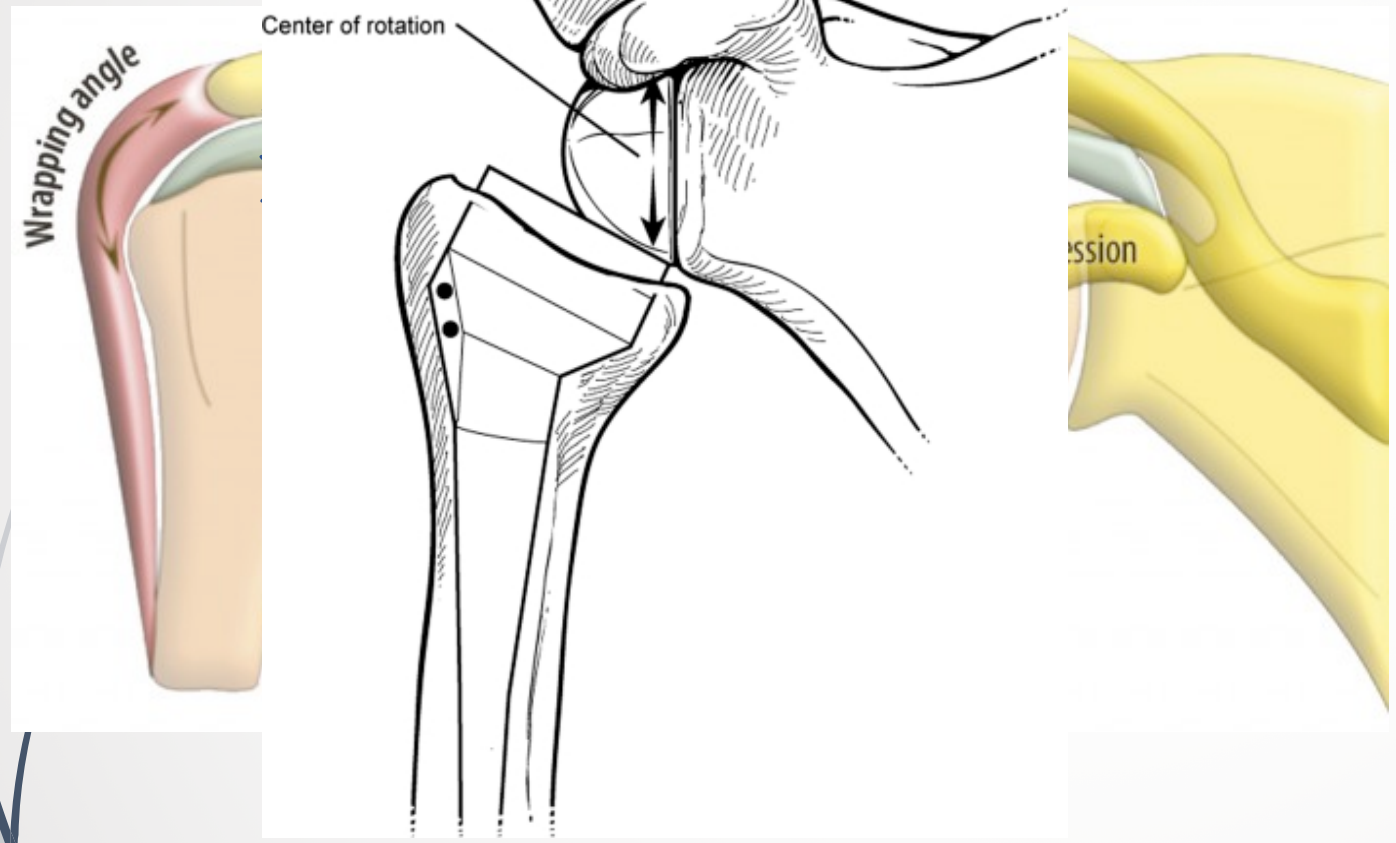

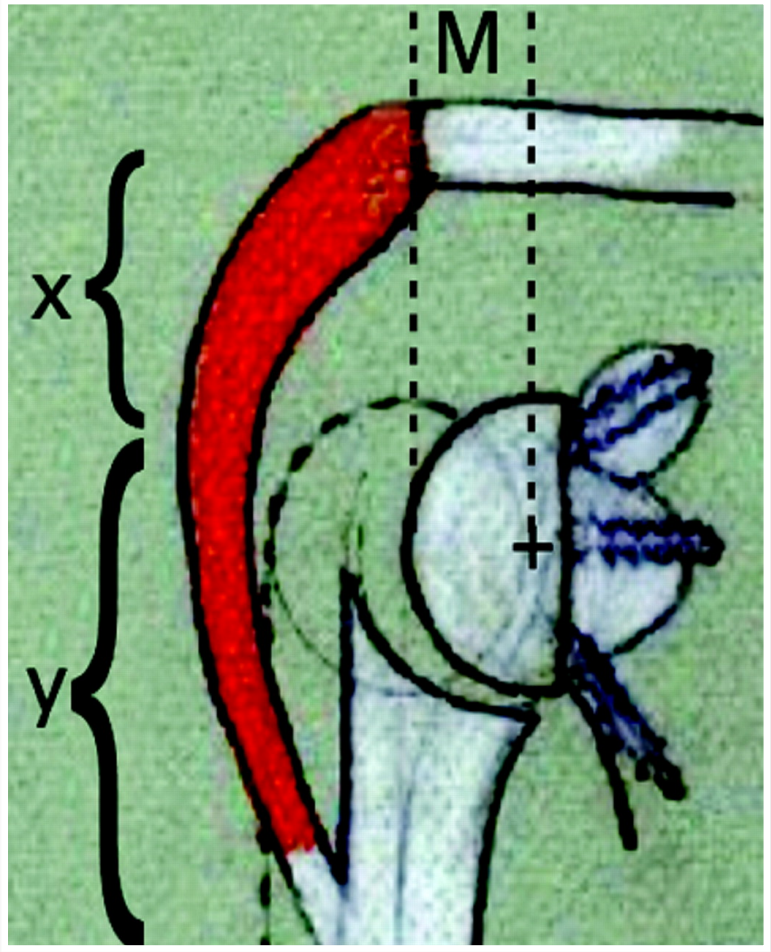

Prothèse d'épaule inversée

- Lésion irréparable de la coiffe des rotateurs
- Arthropathie gléno-humérale associée

Hartzler RU, Steen BM, Hussey MM, et al:

Reverse shoulder arthroplasty for massive rotator cuff tear: Risk factors for poor functional improvement. J Shoulder Elbow Surg 2015;

- Mauvais résulats si <60 ans

Ernstbrunner L, Suter A, Catanzaro S,

Rahm S, Gerber C: Reverse total shoulder arthroplasty for massive, irreparable rotator cuff tears before the age of 60 years:Long-term results.

- 39% insatisfait à 11,7 ans de suivi

Superior Capsular Repair

- Pont entre glène et tubercule majeur
- Fixe
- Mihata en 2012
- Restore la poulie
- Interposition tête humérale – arche acromiale
- Meilleur que le “bridging” avec un augment pour limiter la migration humérale haute
- Décrit avec fascia lata

SCR

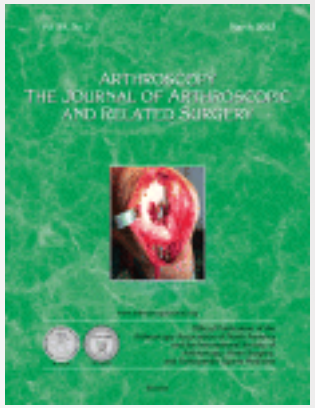

Arthroscopy: The Journal of Arthroscopic & Related Surgery
Volume 29, Issue 3, March 2013, Pages 459-470
TeruhisaMihataM.D., Ph.D.[ad]
Thay Q.LeePh.D.[d]ChisatoWatanabeM.D.,
Ph.D.[a]KunimotoFukunishiM.D.[a]MutsumiOhueM.D.[b]TomoyukiTsujimuraM.D.[c]MitsuoKinoshita
M.D., Ph.D.[a]

24 épaules de 23 patients
Follow up 3 ans (34 mois)
EAA passant de 84 à 148
RE de 26 à 40
AHD de 4,6 mm à 8.7mm

Ballon sous-acromial

- Mis par arthroscopie
- Gonflé au NaCl
- Résorbé en 2-12 mois
- Subscapularis intact, sinon risque de migration du ballon
- Isoléement ou associé à une reparation tendineuse

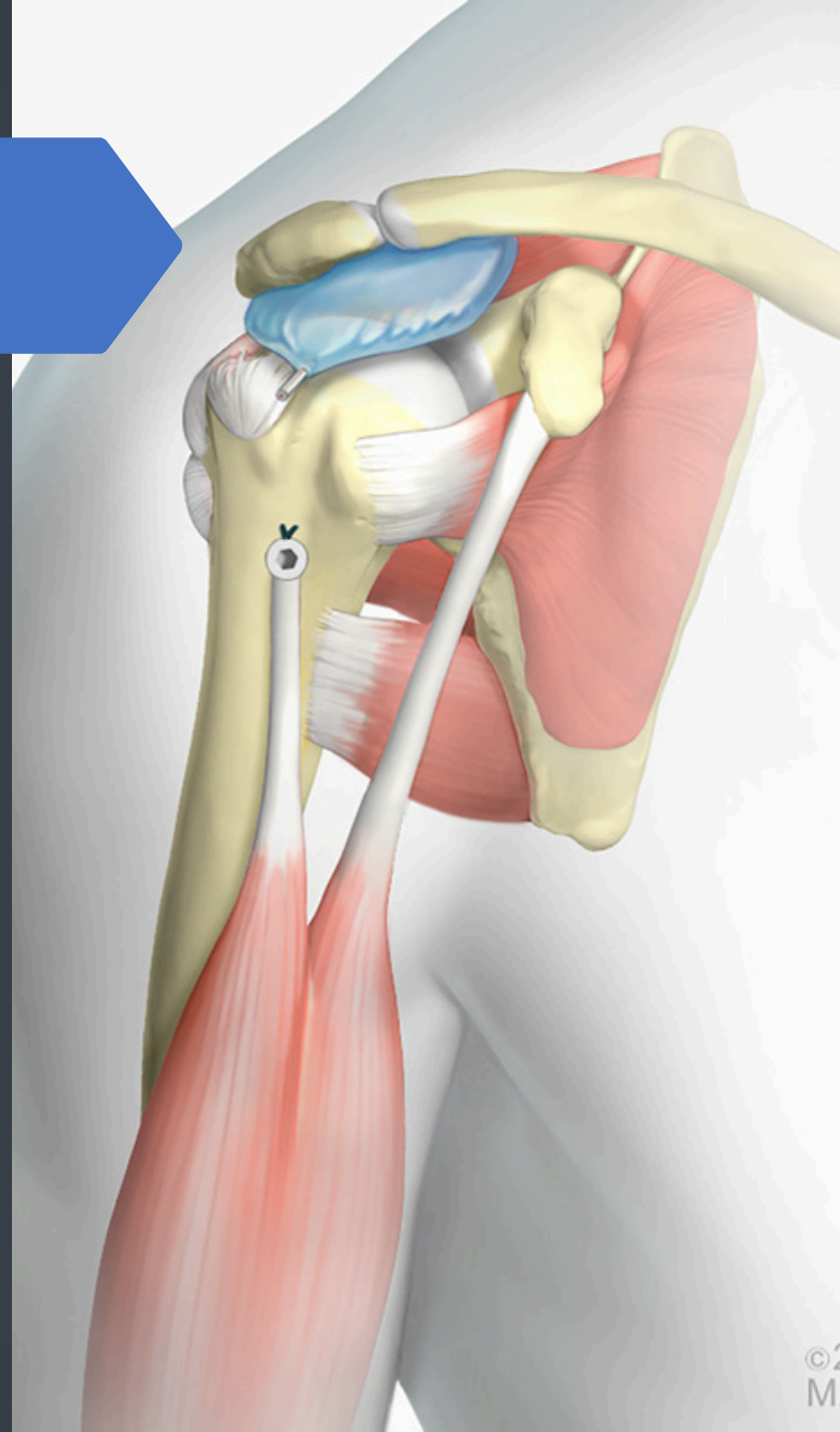

Principe

Lutte contre l'échappement supérieure humérale



Augments

- Pont entre tendon et son insertion
- Biceps, allograft, xenograft…

- Jeon YS, Lee J, Kim RG, Ko YW, Shin SJ. Does Additional Biceps Augmentation Improve Rotator Cuff Healing and Clinical Outcomes in Anterior L-Shaped Rotator Cuff Tears? Clinical Comparisons With Arthroscopic Partial Repair. Am J Sports Med. 2017
- Pas de différence (ciacatrisation, retear, outcomes) vs partial repair

- Cho NS, Yi JW, Rhee YG. Arthroscopic biceps augmentation for avoiding undue tension in repair of massive rotator cuff tears. Arthroscopy. 2009
- A 6 mois re-rupture 41.7 % B- et 73,7% B+
- Outcomes similaires

En résumé

Current Concepts Review
Surgical Management of Irreparable Rotator
Cuff Tears
What Works, What Does Not, and What Is Coming
Marion Burnier, MD, Bassem T. Elhassan, MD, and Joaquin
Sanchez-Sotelo, MD, PhD

Adapter au patient

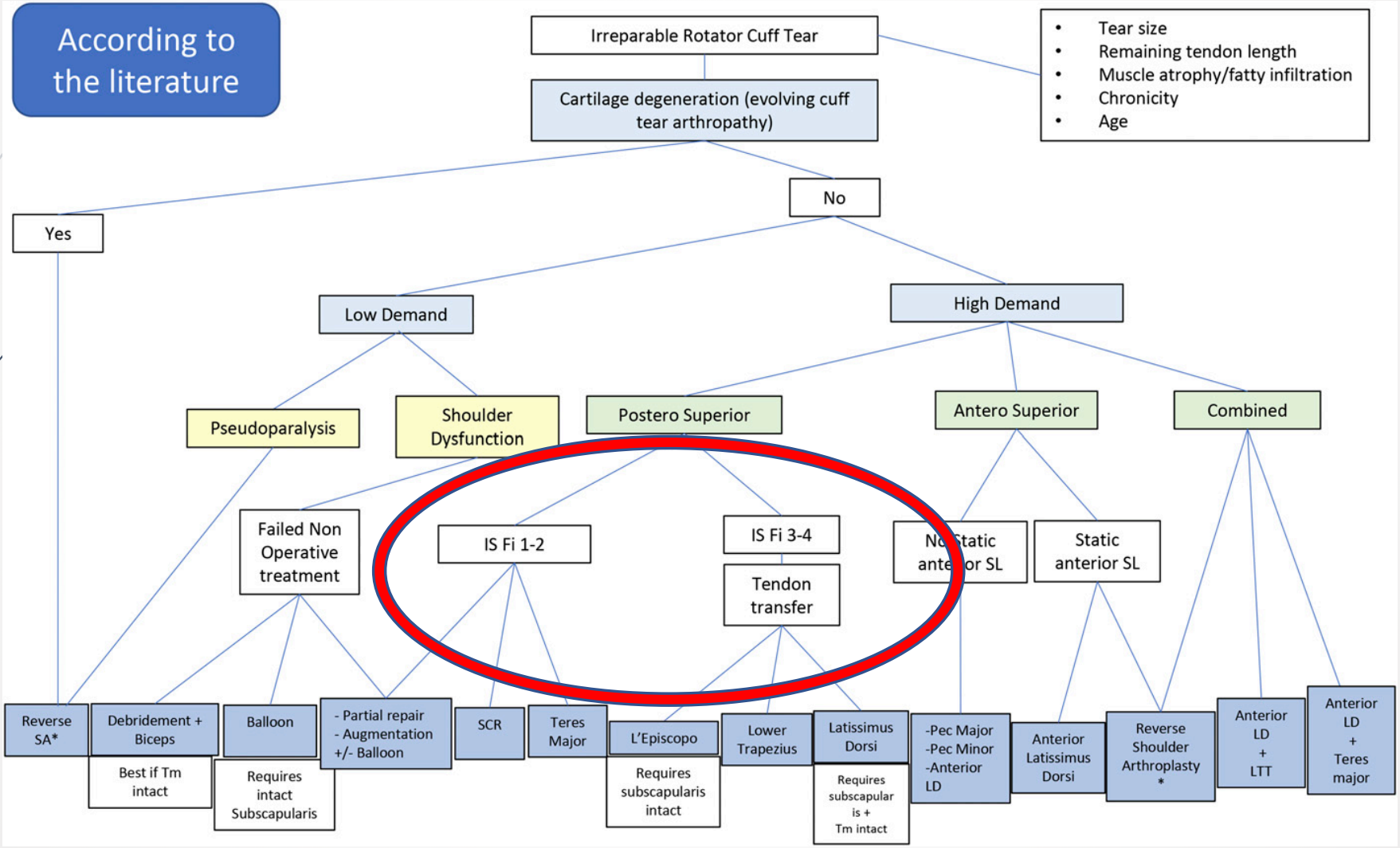

Ce qu'on garde

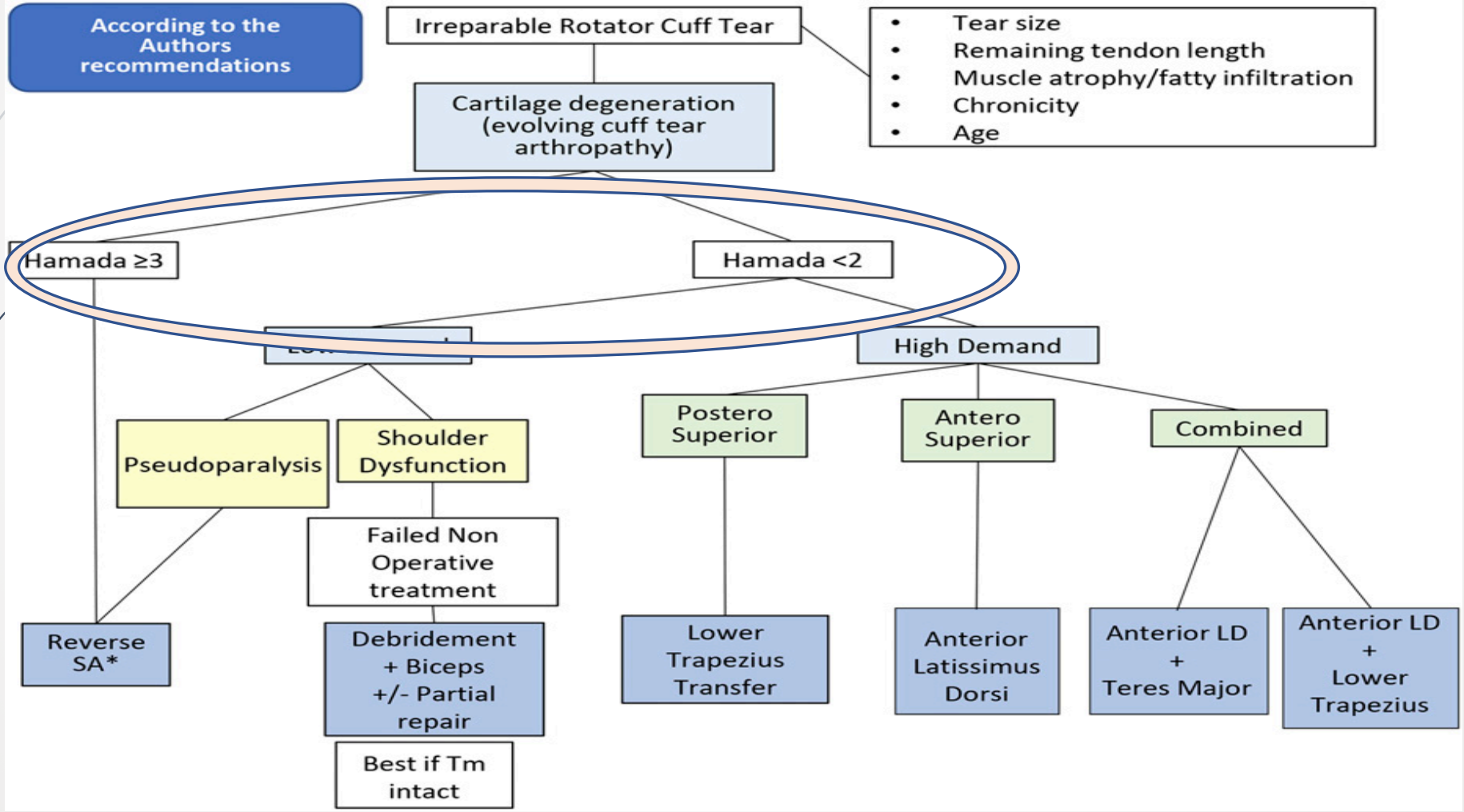

Au-dela de la réparation anatomique de la coiffe des rotateurs

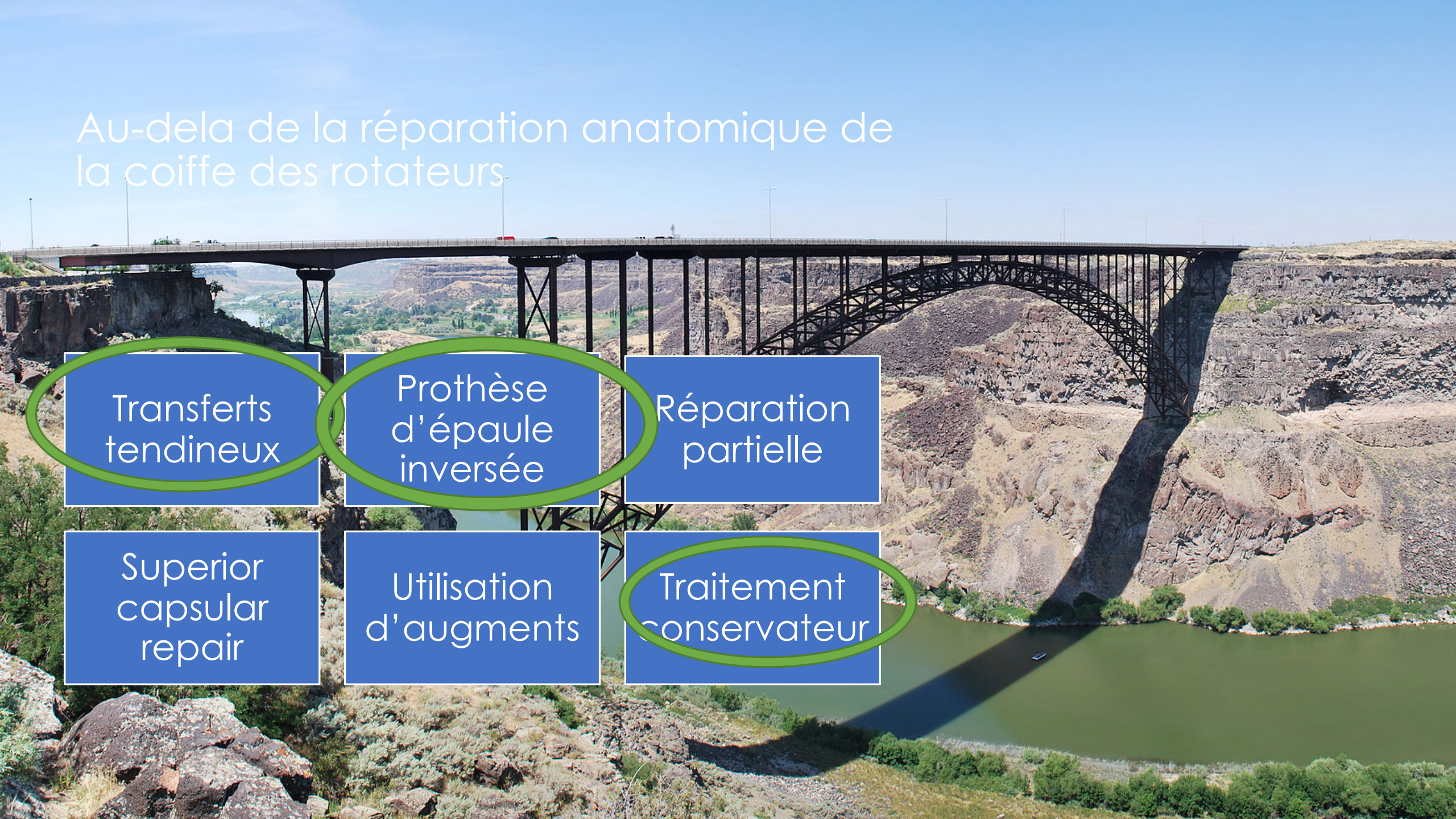

Recommendations ASES

- Neer circle consensus

St Pierre P, Millett PJ, Abboud JA, Cordasco FA, Cuff DJ, Dines DM, Dornan GJ, Duralde XA, Galatz LM, Jobin CM, Kuhn JE, Levine WN, Levy JC, Mighell MA, Provencher MT, Rakowski DR, Tibone JE, Tokish JM. Consensus statement on the treatment of massive irreparable rotator cuff tears: a Delphi approach by the Neer Circle of the American Shoulder and Elbow Surgeons. J Shoulder Elbow Surg. 2021 Sep;30(9):1977-1989. doi: 10.1016/j.jse.2021.05.012. Epub 2021 Jun 9. PMID: 34116192.

Take home messages

- Ne pas confondre massive et irréparable
- Ribambelle de choix
- De nouvelles idées mais pas encore totalement éprouvées
- Discuter avec le patient, connaitre ses attentes
- Pas encore de solution miracle pour le jeune patient.