

Instabilités du coude

Ludovic Glanz

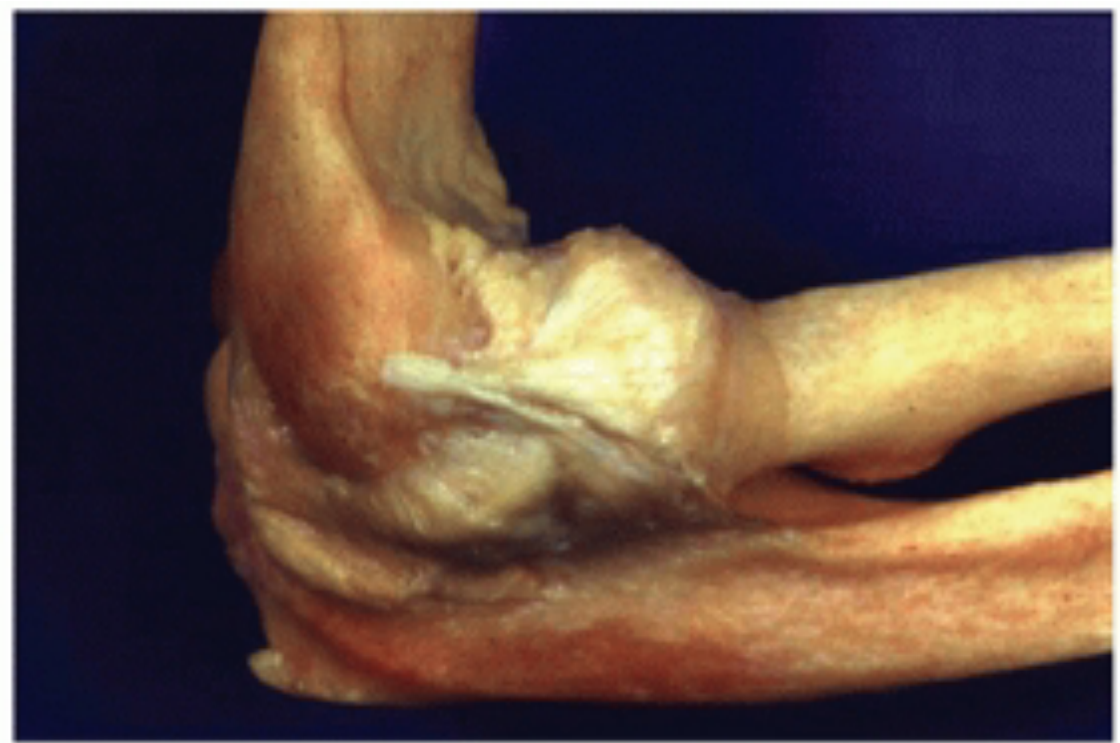
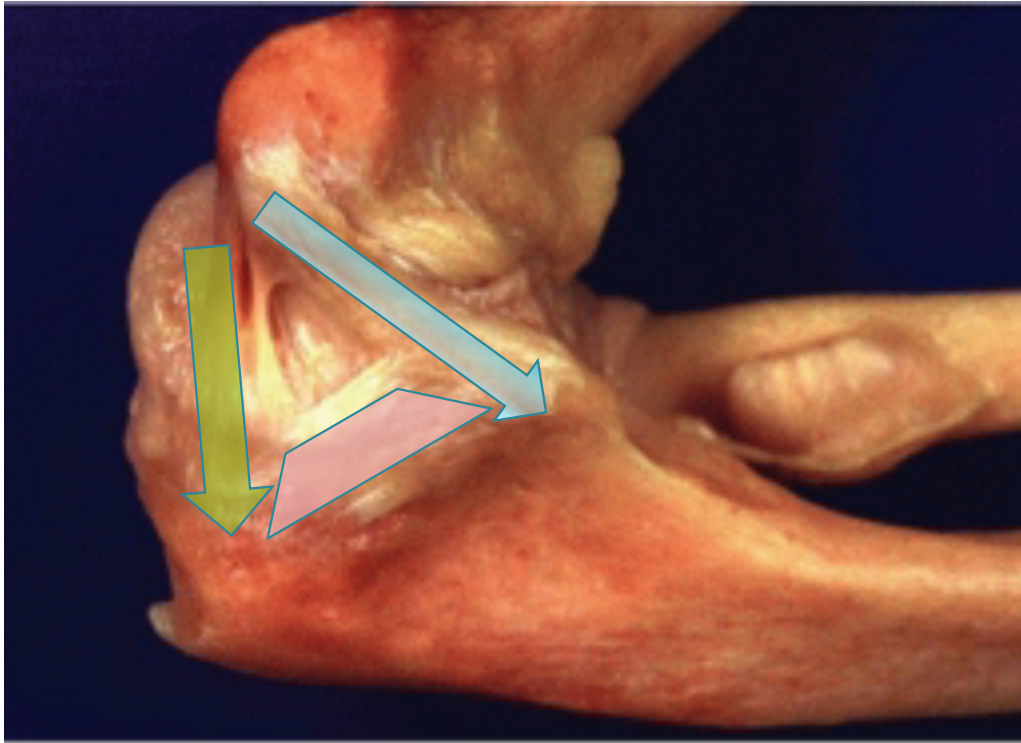
Chirurgie de l'épaule et du coude

Epidemiologie

- Luxations: 10% des trauma du coude
- 2eme après l'épaule
- 80% postéro-latérale
- Age 10-20 ans
- Principale articulation luxée chez l'enfant
- Récurrence rare mais importance des lésions engandrées

Anatomie

- 3 articulations
- Humero ulnaire (trochlée-charnière)
- Huméro radiale (condylienne)
- Radio-ulnaire proximale (trochoïde)



Plan médial

- Faisceau antérieur
- Faisceau postérieur
- Faisceau transverse (de Cooper)

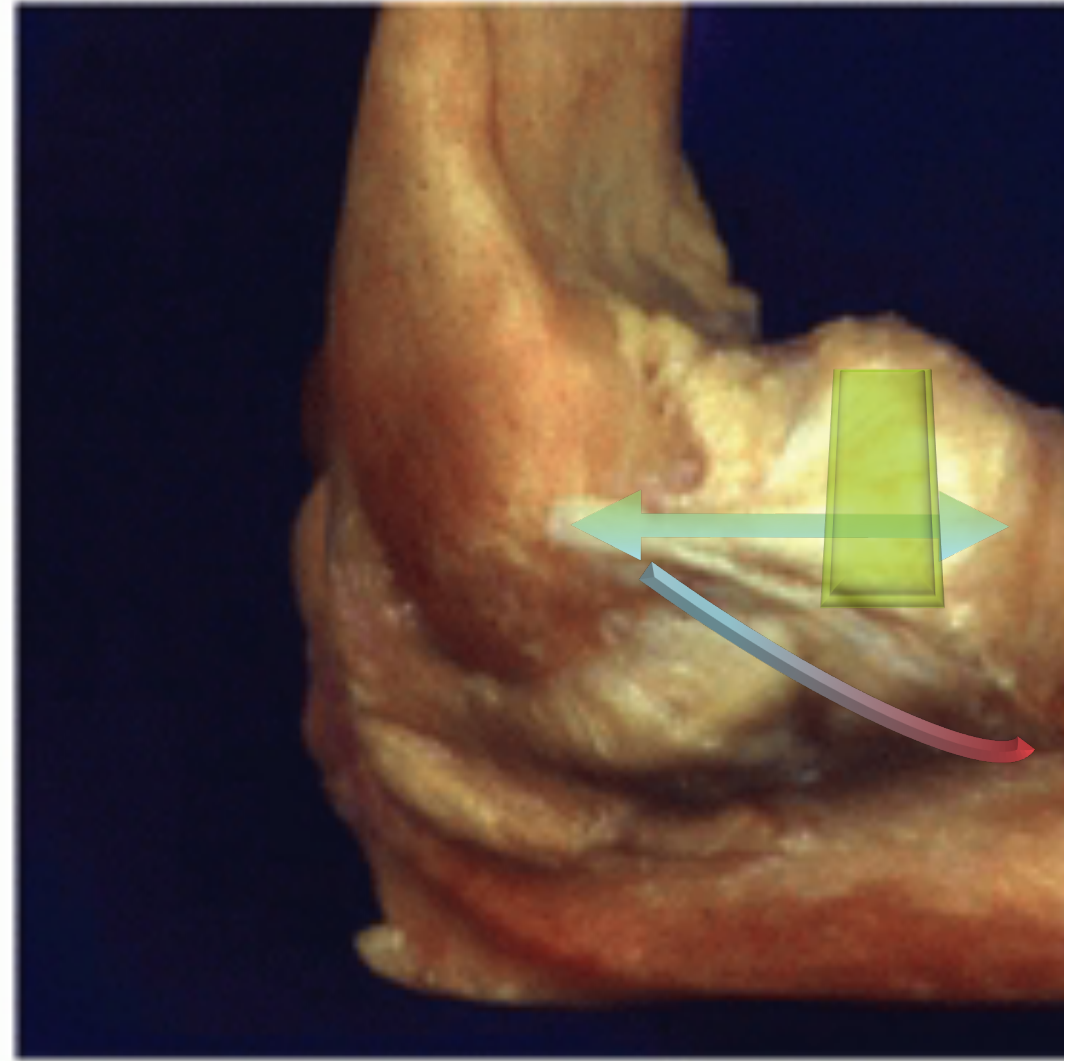
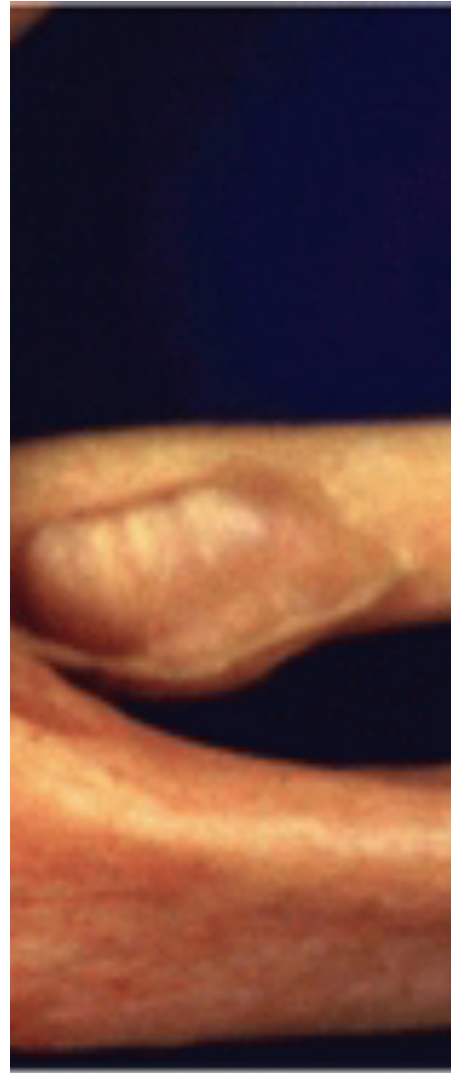
Plan latéral

Ligament collateral radial

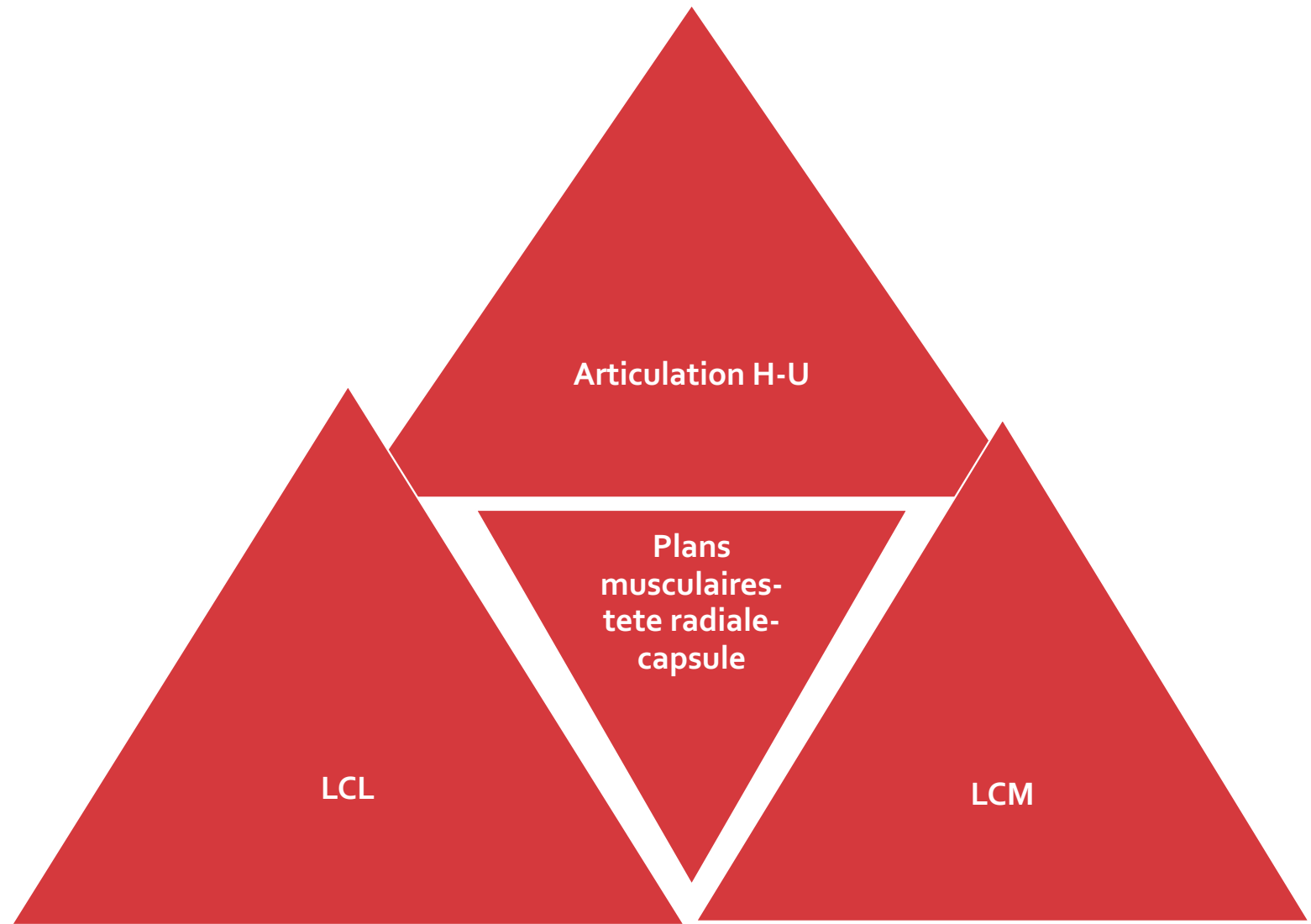
Ligament collateral ulnaire lateral (LCUL)

Ligament annulaire

Ligament accessoire



Stabilité du coude



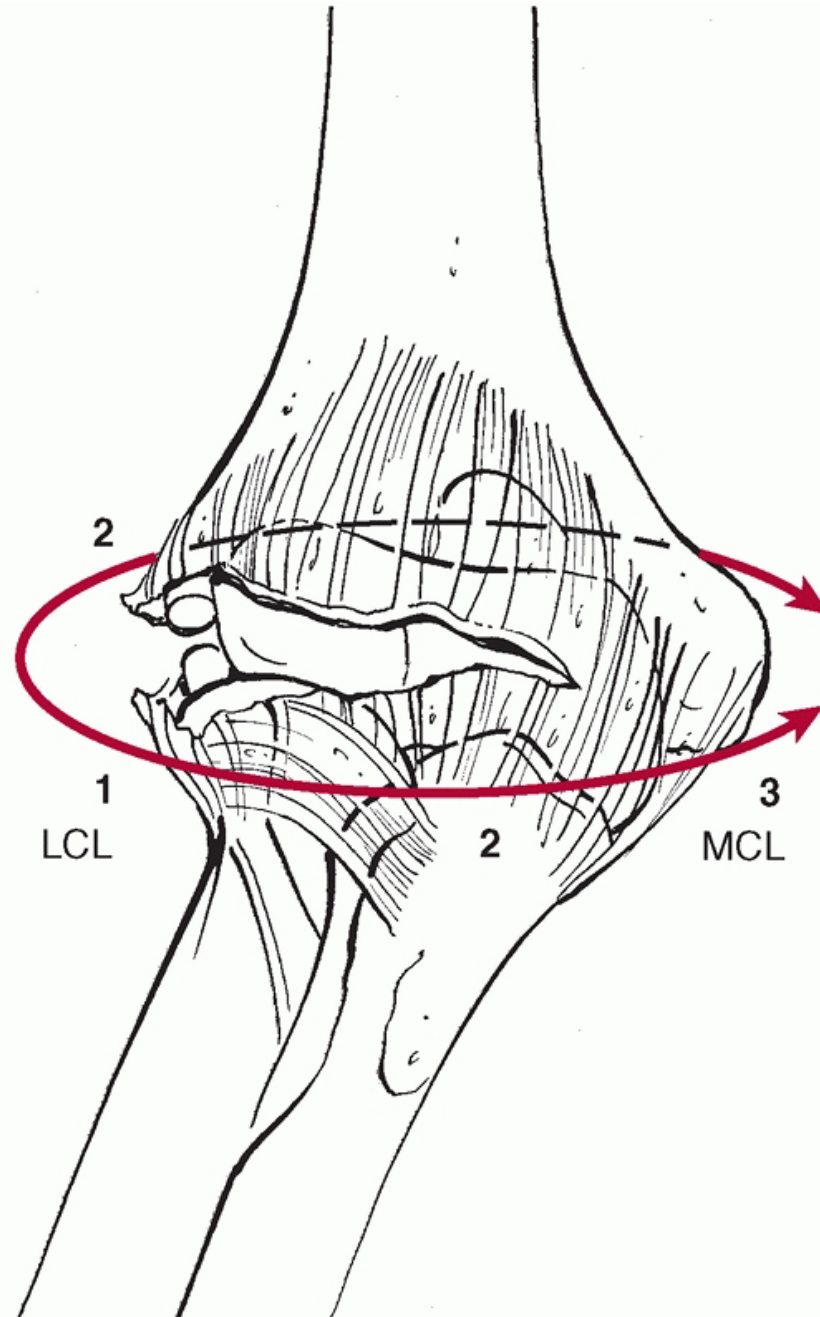
Formes aiguës et chroniques

- Instabilité rotatoire valgus postéro-latérale (VPLRI)
- Instabilité rotatoire varus postero-médial (VPMRI)
- Fracture-luxation
- Lésion du LCM / LCL
- Pitcher's Elbow

Lésion du ligament collatéral latéral

- LCUL
- Traumatique > chronique > iatrogénique

Séquence des lésions en aigu



Clinique en chronique

- Douleur
- Ressaut lors d'activités
- « clicking »
- Sensibilité à la palpation de l'épicondyle latéral

Lésion du complexe médial

Sportif : Pitcher's elbow / little league

Overuse

Trauma

iatrogénique

Portion antérieure du LCM



Late cocking phase



Clinique

Douleur mediale ou postérieure

Diminution de la Vitesse de lancée

Signe d'atteinte du nerf ulnaire



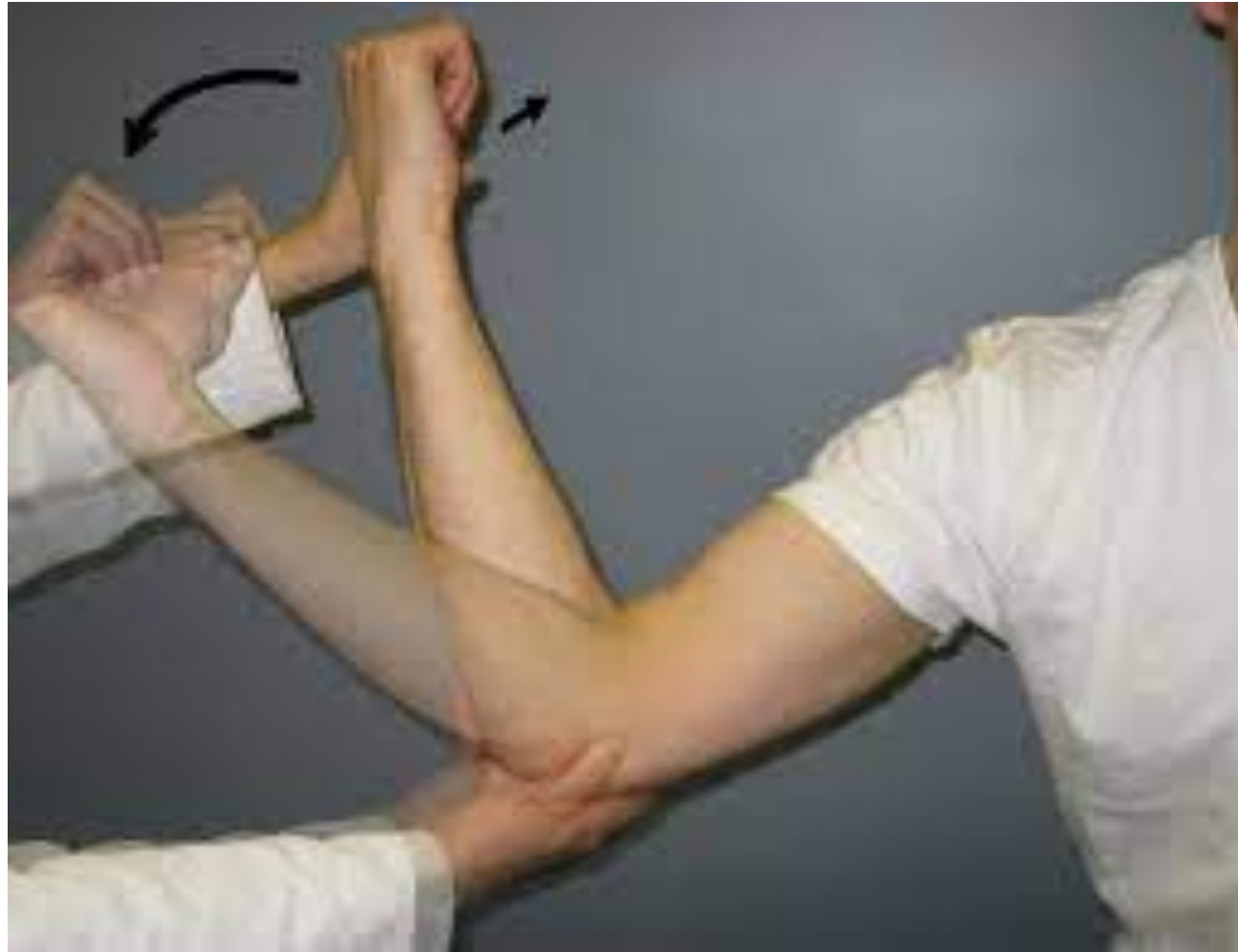Testing des complexes ligamentaires

Complexe medial

Responsable de la stabilité en valgus

- Valgus stress test
- Moving valgus stress test
- Milking maneuver

Milking /
valgus stress

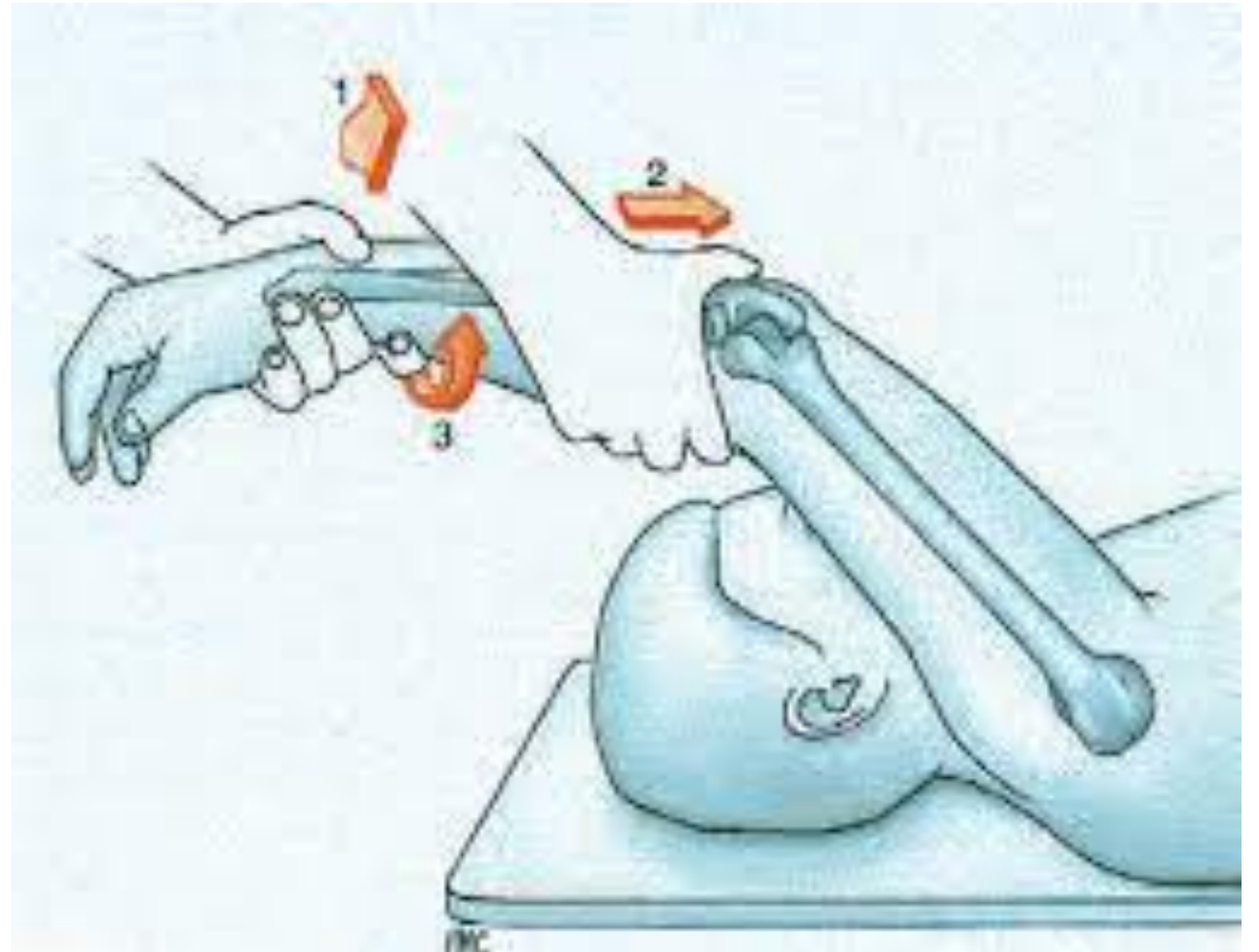

Complexe latéral

Responsable de la stabilité en varus et Re

- Lateral Pivot shift
- Chair rise test
- Push up test
- Posterior drawer

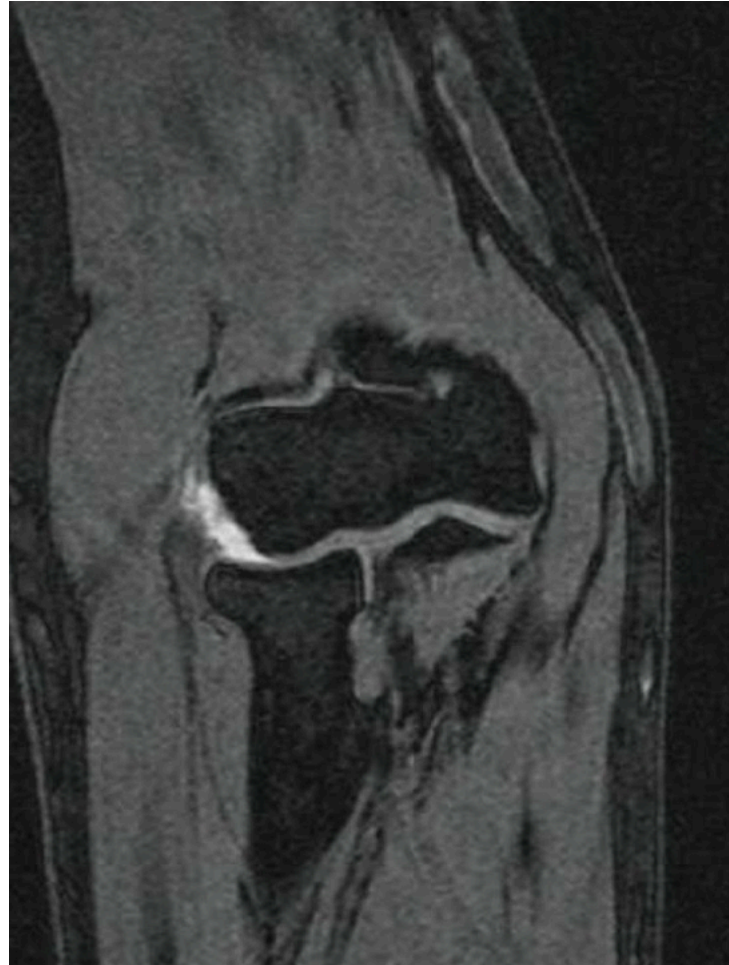Lateral pivot shift



Examens complémentaires

- RX
- IRM
- Arthro-IRM

IRM LCUL



Traitements

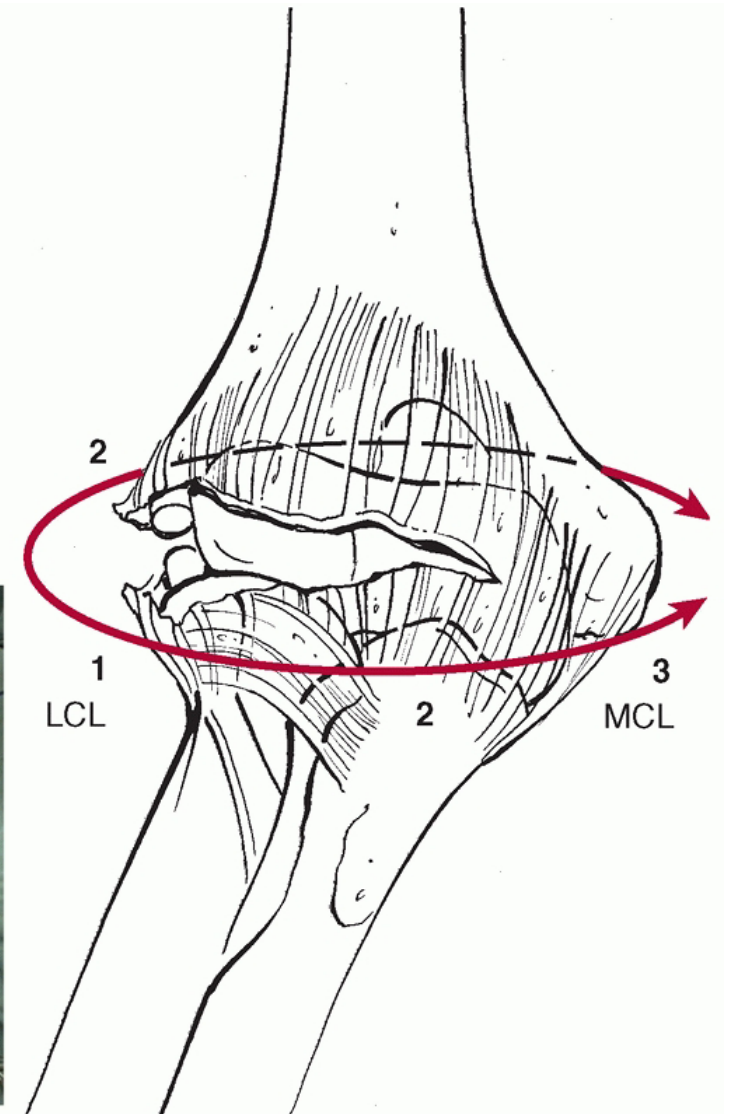
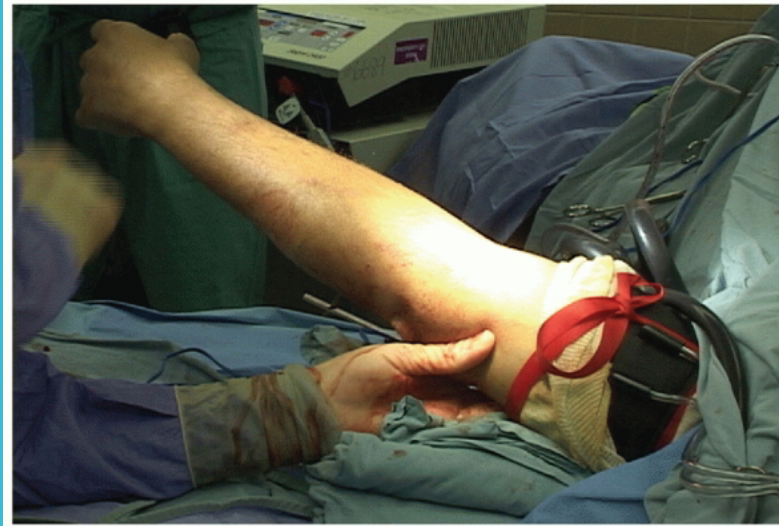- Aigu
- chronique

Aigu

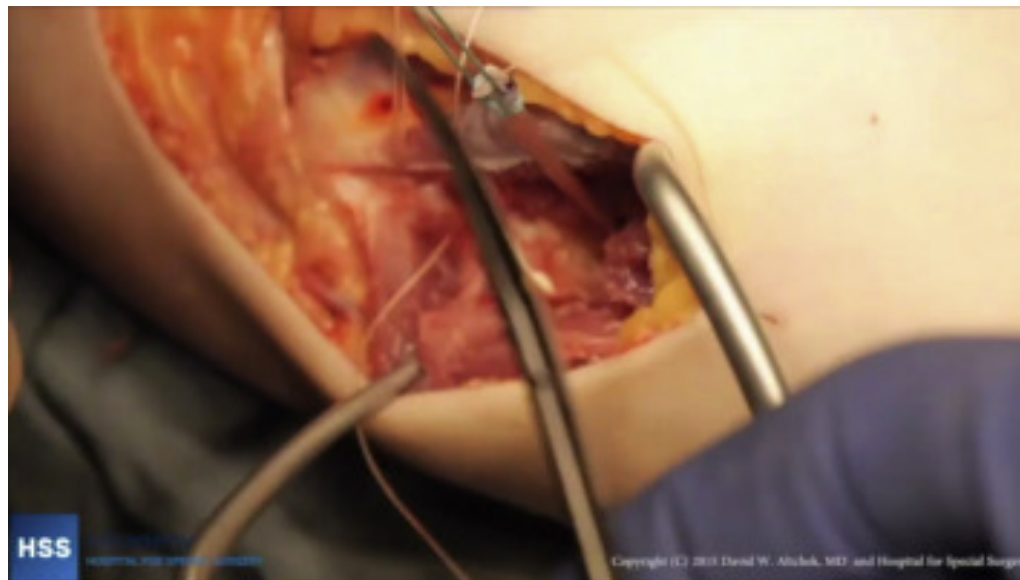
Réduction d'une luxation

LCUL toujours rompu

Tester la stabilité post-réduction



Traitements

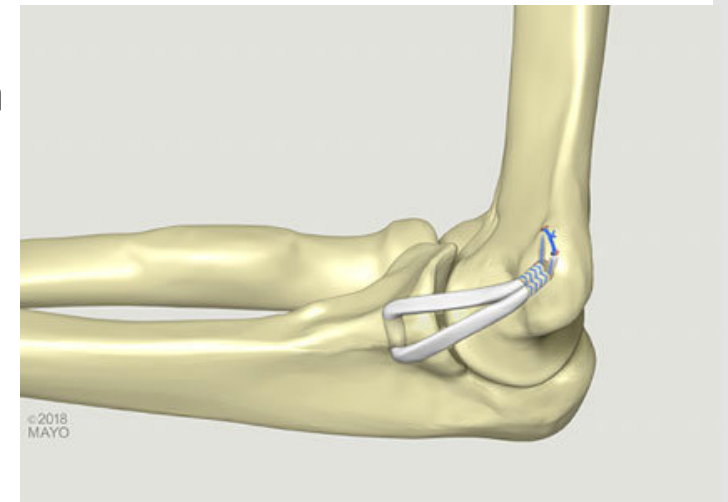


Conservateur


- Repos
- Immobilisation temporaire
- Physio de renforcement
- Correction du mouvement
- Pour l'aigu ou la « légère » instabilité en latéral
- Pour le plan médial: Sportif ? Niveau ? Attente ?

Chirurgie

- Réparation du/des plan(s) ligamentaire(s)
- Fracture(s) associée(s)
- LCUL repair / reconstruction avec greffon



Take home messages

- Complexe ligamentaire complexe
- Lésions aigus / lésions chroniques
- Part osseuse  part ligamentaire de l'instabilité