

See discussions, stats, and author profiles for this publication at: <https://www.researchgate.net/publication/335986055>

Lésions de la Rampe méniscale postérieure: atteintes méconnues ou sous-estimées?

Article · September 2019

CITATIONS

0

READS

252

3 authors, including:



Eric Choudja Ouabo

Clinique Bois-Cerf, Lausanne

25 PUBLICATIONS 81 CITATIONS

[SEE PROFILE](#)



Bertrand Sonnery-Cottet

Centre Orthopedique Santy

302 PUBLICATIONS 3,500 CITATIONS

[SEE PROFILE](#)

Some of the authors of this publication are also working on these related projects:



ACL reconstruction [View project](#)



ACL surgical treatment trends in 2017. [View project](#)

Lésions de la Rampe méniscale postérieure: atteintes méconnues ou sous-estimées?

Choudja Ouabo E¹, Gillain L², Sonnery-Cottet B³

¹ Clinique Bois-Cerf Lausanne, Cabinet Médical, Chemin des Croix-Rouges 2, 1007 Lausanne, Suisse

² Clinique Bois-Cerf Lausanne, Cabinet Médical, Avenue du Servan 10, 1006 Lausanne, Suisse

³ Ramsay Générale de Santé, Hôpital privé Jean Mermoz, Centre Orthopédique Santy, Centre d'Excellence FIFA, 24, Avenue Paul Santy, 69008 Lyon, France

Résumé

Les lésions de la rampe méniscale sont fréquemment associées à une rupture du ligament croisé antérieur. La rampe méniscale joue un rôle important dans le contrôle de la translation tibiale antérieure du genou. Les lésions de la rampe méniscale sont difficiles à diagnostiquer en imagerie ou en peropératoire par les voies d'abord arthroscopiques antéro-médiale et antéro-latérale classiques, même avec un test au crochet.

Mots clés: Ligament croisé antérieur, ménisque interne, genou, lésion de la rampe

Abstract

Meniscal Ramp lesions are frequently associated with Anterior Cruciate Ligament ruptures. It has been reported to play a key role in the anterior tibial translation the knee joint. Ramp lesions are difficult to diagnose in imaging modality and are under-recognized when using standard anterolateral and anteromedial arthroscopic portals even with probe test.

Keywords: Anterior Cruciate Ligament, Medial meniscus, knee, Ramp lesion

Introduction

Les lésions de la rampe méniscale sont fréquemment associées à une rupture du ligament croisé antérieur (LCA) [1,2,3] et sont retrouvées dans 9 à 24% de cas de rupture du LCA. Les lésions de rampe sont également décrites sur des LCA déficients chroniques [4]. Elles sont difficilement diagnostiquées sur l'imagerie par résonance magnétique préopératoire [3,5] et ne sont pas souvent mises en évidence en peropératoire quand on utilise les voies d'abord arthroscopiques antérieures classiques, même avec un test au crochet. Dans les années 80, Strobel a décrit les lésions de la «Rampe» du ménisque [6] et ces dernières années plusieurs auteurs se sont intéressés à cette problématique [5,6,7,8].

Les lésions de la rampe ont été initialement définies comme une lésion de l'attache périphérique de la corne postérieure du ménisque interne à la jonction ménisco-capsulaire ou ménisco-synoviale [5,6]. Cependant, la littérature récente suggère que les lésions de la rampe seraient également liées à une atteinte de l'attache du ligament ménisco-tibial sur la corne postérieure du ménisque interne [9,10,11]. L'incohérence dans la définition exacte des lésions de la rampe est aussi due à la difficulté à diagnostiquer ces lésions à l'IRM [5,9,12].

Ces lésions lorsqu'elles ne sont pas diagnostiquées et traitées quand c'est nécessaire, sont sources de douleurs persistantes après reconstruction du LCA, de dysfonction et de l'altération de la cinématique du genou (augmentation de la translation tibiale antérieure, de la rotation interne et externe, ainsi que du pivot shift) [13,14].

Au regard de l'importance de ces lésions, de sa prévalence dans les ruptures du LCA, mais surtout de la difficulté diagnostique, il nous semble important d'avoir une meilleure connaissance de ces lésions et d'y prêter plus d'attention.

Anatomie

Le ménisque interne est une structure fibrocartilagineuse en forme de croissant dont la concavité est tournée vers l'axe du tibia. Il est triangulaire à la coupe et possède une face capsulaire (base du triangle), une face tibiale et une face fémorale. Le ménisque médial, en forme de C, s'insère à sa corne antérieure sur la surface préspinale en avant du ligament croisé antérieur, et à sa corne postérieure sur le triangle rétrospinal (*Figure 1*). Il recouvre globalement 51 à 74 % de la surface de contact entre fémur et tibia [15].

Les mouvements du ménisque au cours de la flexion du genou sont indispensables et permettent de maintenir la congruence du genou et de transmettre les forces de compression axiale. Le passage du genou de la position d'extension complète en position de flexion complète entraîne une excursion du segment postérieur du ménisque interne de 3.2 mm [16].

Les auteurs s'accordent à dire que le ménisque glisse vers l'arrière du genou lors de la flexion de ce dernier. Par ailleurs, la corne postérieure du ménisque semble moins mobile que la corne antérieure, de même que le ménisque interne se déplace moins que le ménisque externe [17]. Le segment postérieur du ménisque interne est la zone la plus fixe sur l'ensemble des ménisques, ce qui le rend plus susceptibles aux déchirures en particulier dans les traumatismes en flexion et rotation car la pression est considérablement augmentée dans le segment postérieur (*Figure 2 et 3*).

Malgré l'intérêt grandissant pour les lésions de la rampe méniscale interne, la description anatomique claire reste encore imprécise.

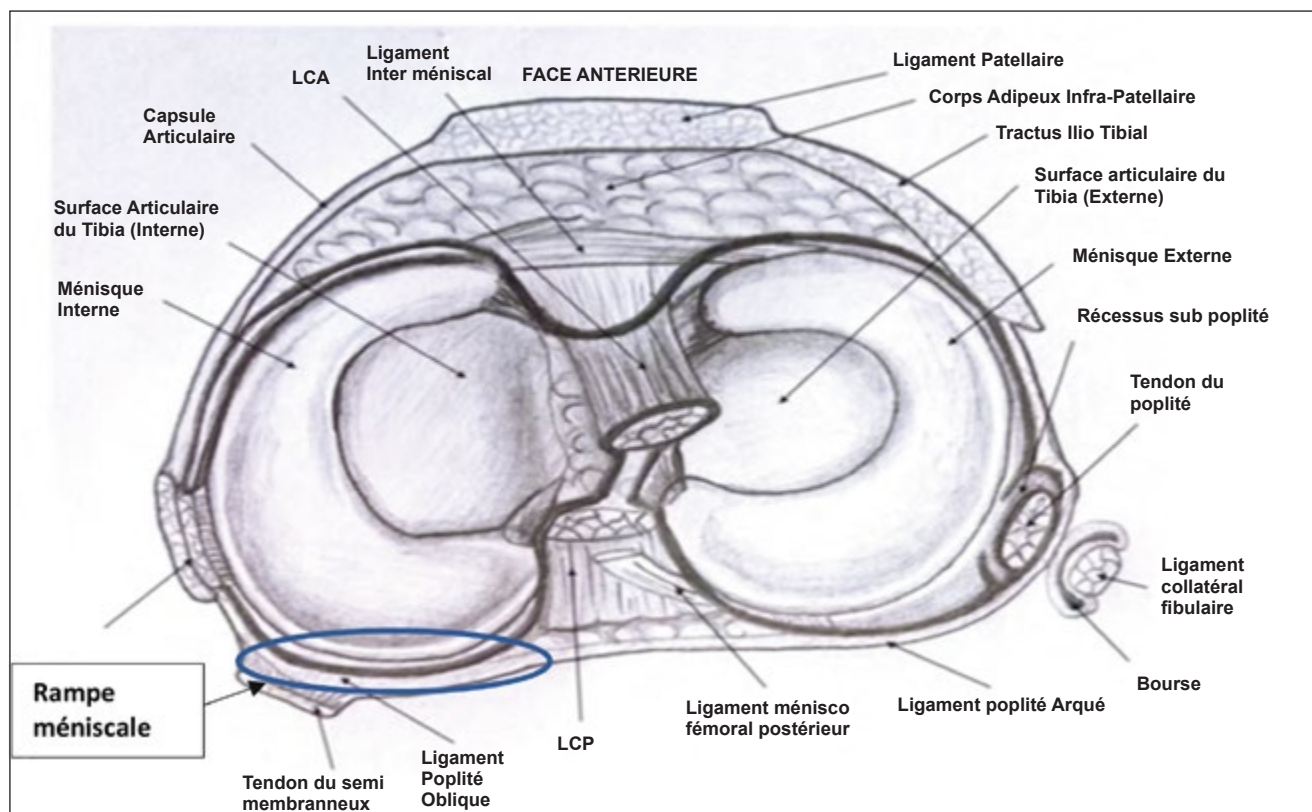


Figure 1: Schéma anatomique du genou vu de dessus d'après C. Peltier.

Mecanisme lesionnel

Une lésion aiguë de la rampe survient à la suite d'un traumatisme en valgus et rotation interne du fémur sur le tibia combiné à une charge axiale sur le genou entraînant des forces de contraintes très importantes au niveau de la capsule postéro-médiale [18].

Dans les situations chroniques, les lésions de la rampe se développent progressivement sur un genou présentant un Ligament croisé antérieur incompetent, car le segment postérieur du ménisque interne va agir comme un stabilisateur secondaire en contrôlant la translation tibiale antérieure. Dans ce cas, le condyle fémoral augmente les forces de cisaillement dans cette zone [19]. La contraction chronique du semi-membraneux à son insertion le long de la capsule postéro-médiale pourrait fragiliser la périphérie du ménisque et entraîner une lésion de la rampe [20].

Effets biomécaniques sur le LCA

L'importance des ménisques pour la stabilité du genou dans les lésions chroniques du LCA a été clairement démontrée [21,22]. Une lésion de la rampe est causée par les traumatismes répétés sur le ménisque interne qui se comporte comme un «Pare-chocs» sur un genou avec un LCA déficient [4]. La lésion de la rampe avec un LCA déficient augmente considérablement la translation antérieure du tibia, la rotation interne et externe, ainsi que le pivot shift [14]. Une réparation de la lésion réduit significativement cette translation à tous les angles de flexion du genou et particulièrement à 30° [14]. En cas de reconstruction du LCA, la réparation combinée de la rampe permet d'éliminer le pivot shift comparée à une reconstruction isolée du LCA [14,23].

Epidemiologie

La prévalence d'une lésion méniscale associée à une lésion du LCA se situe entre 47% à 61% [7]. En 2010, S. Bollen et coll rapportent des lésions de la rampe dans 9.3% des cas dans leur série prospective de 183 reconstructions du LCA [5], Liu et al. quant à eux retrouvent une prévalence de 16.6% sur une série consécutive de 868 reconstructions du LCA [7]. En 2018 Seil et al. retrouvent 24% de lésions de la rampe sur une série de 224 reconstructions du LCA, le taux pouvant aller jusqu'à 41% chez les patients avec un mécanisme lésionnel de contact [3,24].

Dans notre série en 2014 [25], nous avons retrouvé une lésion méniscale chez 125 patients sur 302 (41.4%); 75 (60%) des lésions ont été diagnostiquées par une voie d'abord arthroscopique antérieure standard après palpation au crochet, 29 (23.2%) lésions de la rampe ont été vues par vision directe de la région postéro-médiale du genou en poussant l'arthroscope au fond de l'échancrure entre le LCP et le condyle médial, et 21 (16.8%) lésions ont été mises en évidence par une palpation à l'aiguille de cette même région, l'arthroscope au fond de l'échancrure avec un minime débridement superficiel des tissus mous au Shaver; elles ont été appelées «lésions cachées» [9].

Une lésion du compète LCA chez un patient de moins de 30 ans, de sexe masculin, mécanisme de contact, une pente tibiale médiale augmentée et un long délai accident-chirurgie (la prévalence des lésions de la rampe augmente avec le temps) sont considérés comme facteurs de risques d'une lésion de la rampe méniscale associée [5,6,26].

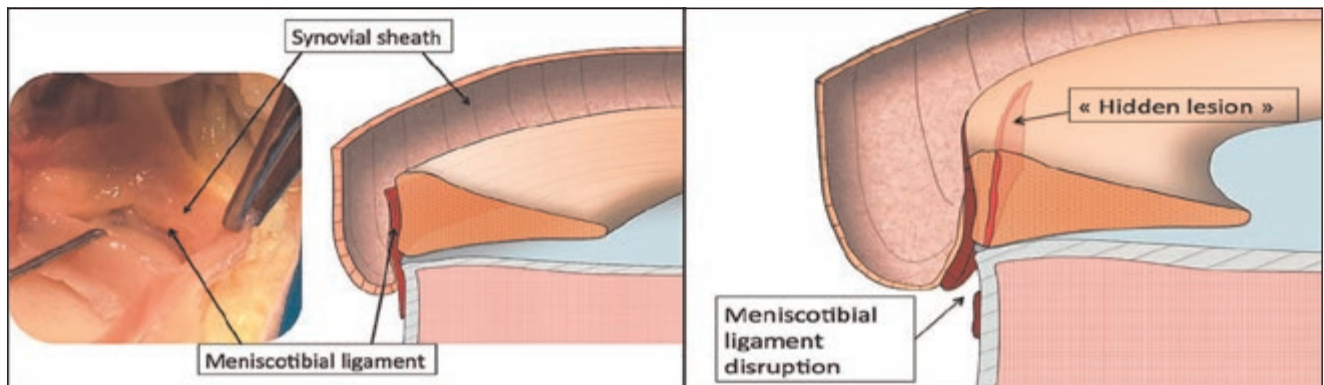


Figure 2: Lésions «cachées» du segment postérieur du ménisque interne (SPMI).

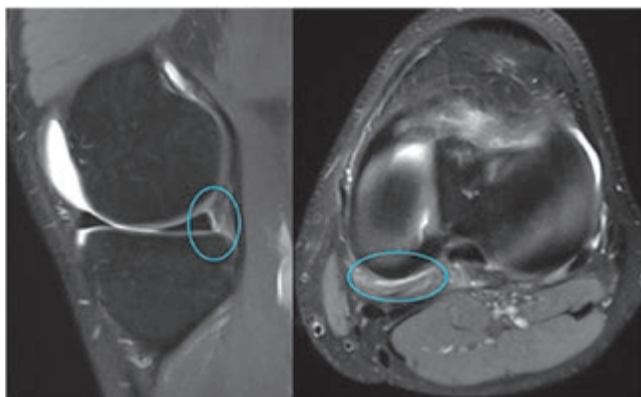


Figure 3: Images IRM de lésion de la Rampe méniscale interne sur un coupe sagittale et axiale.

Diagnostic

Le diagnostic et le traitement des lésions de la rampe sont essentiels à la restauration de la cinématique du genou.

Les lésions de la rampe méniscale doivent être réparées au moment de la reconstruction du LCA pour éviter la persistance d'une instabilité (rotation interne tibiale) et éliminer le phénomène de pivot shift, qui pourraient dans le cas contraire être un facteur d'échec de la reconstruction du LCA [14].

Il n'y a pas de test clinique spécifique aux lésions de la rampe méniscale. Tout patient, présentant une rupture du LCA avec une laxité antérieure différentielle importante (>7 mm) et un pivot-shift test ou qui présente une instabilité persistante après reconstruction du LCA, doit faire rechercher une lésion de la rampe méniscale interne.

L'IRM est utile au diagnostic préopératoire, le signe spécifique étant un hypersignal entre le ménisque et la capsule (Figure 3), cependant la position en extension complète lors de l'IRM réduit l'espace méniscocapsulaire et peut induire des faux négatifs. L'IRM a également une sensibilité faible pour le diagnostic des lésions de la rampe, Laprade et al. en 2017 retrouvent sur une série de 301 patients ayant eu une reconstruction du LCA, 17% de lésions de la rampe méniscale et moins de la moitié de ces lésions avaient été diagnostiquées sur l'IRM préopératoire. Un œdème sous chondral postéro-médial a été retrouvés dans 72% des cas comme étant un signe secondaire de lésion de la rampe [12].

Une prise de conscience accrue de la fréquence des lésions de la rampe associées aux ruptures du LCA est nécessaire, et une évaluation peropératoire prudente permet d'identifier toutes les déchirures de la rampe méniscale.

L'arthroscopie est donc considérée comme le gold standard pour le diagnostic. Malgré cela, 40% des lésions de la rampe ne sont pas identifiées sans exploration du compartiment postéro-interne via une vue trans-notch et une voie d'abord postéro-médiale. Ce qui a une grande importance puisque la majorité de ces lésions ratées sont réparables [9].

Classification

Thaunat et al. ont proposé une classification pour les lésions de la rampe (Figure 4) qui est décrite ci-dessous [25]. Compte tenu de la difficulté diagnostique, la classification présente les différentes variantes de lésions de la rampe que l'on peut observer et aide donc à leur identification.

Elles sont classées en 5 types:

Type 1: lésions capsulo-méniscales. Très périphériques situées dans la capsule synoviale. La mobilité à la palpation est très faible. (Figure 5)

Type 2: lésions supérieures partielles. Stables, peuvent être diagnostiquées seulement par une approche trans-notch. La mobilité à la palpation est faible. (Figure 6)

Type 3: lésions inférieures partielles ou cachées. Pas visible par une approche trans-notch mais peut être fortement suspectée quand il y'a une grande mobilité à la palpation. (Figure 7)

Type 4: Lésion complète en zone rouge-rouge. La mobilité à la palpation est très importante. (Figure 8)

Type 5: double lésion. (Figure 9)

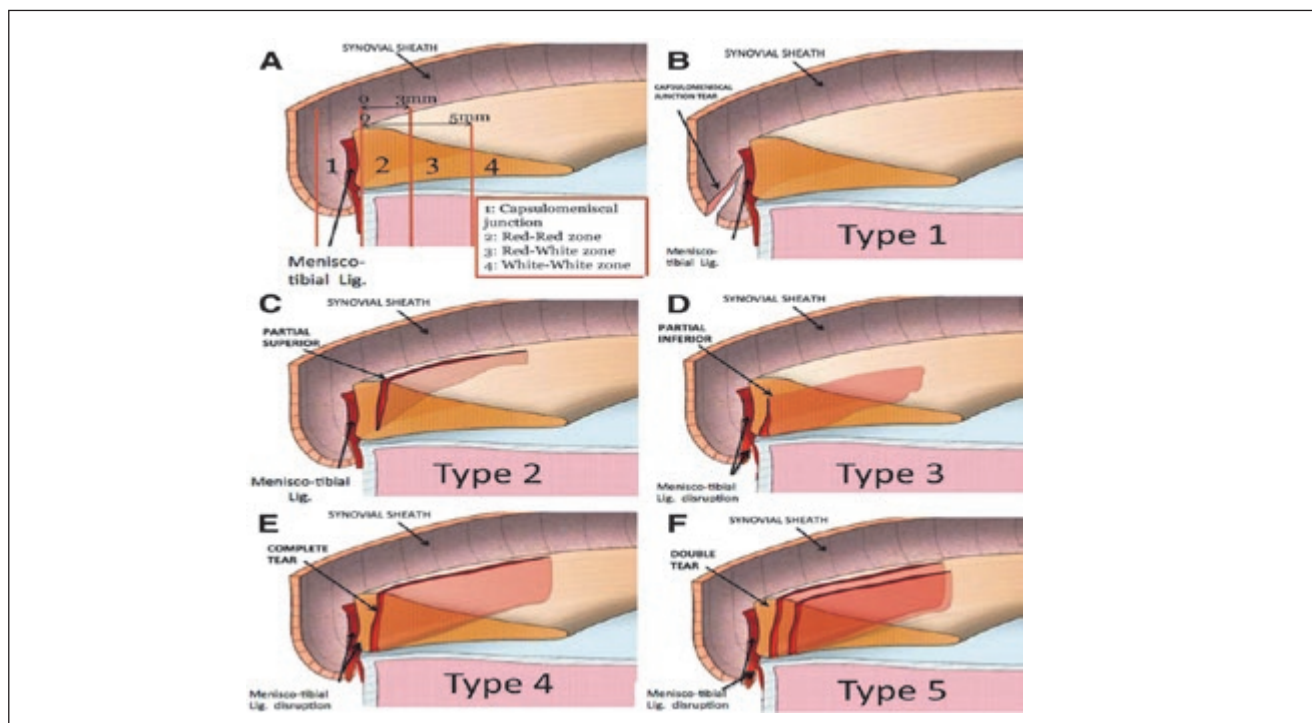


Figure 4: (A) Classification pour les lésions capsulo-méniscales postérieures. (B) Type 1: lésions capsulo-méniscales. Très périphériques situées dans la capsule synoviale. La mobilité à la palpation est très faible. (C) Type 2: lésions supérieures partielles. Stables, peuvent être diagnostiquées seulement par une approche trans-notch. La mobilité à la palpation est faible. (D) Type 3: lésions inférieures partielles ou cachées. Pas visible par une approche trans-notch mais peut être fortement suspectée quand il y'a une grande mobilité à la palpation. (E) Type 4: Lésion complète en zone rouge-rouge. La mobilité à la palpation est très importante. (F) Type 5: double lésion.

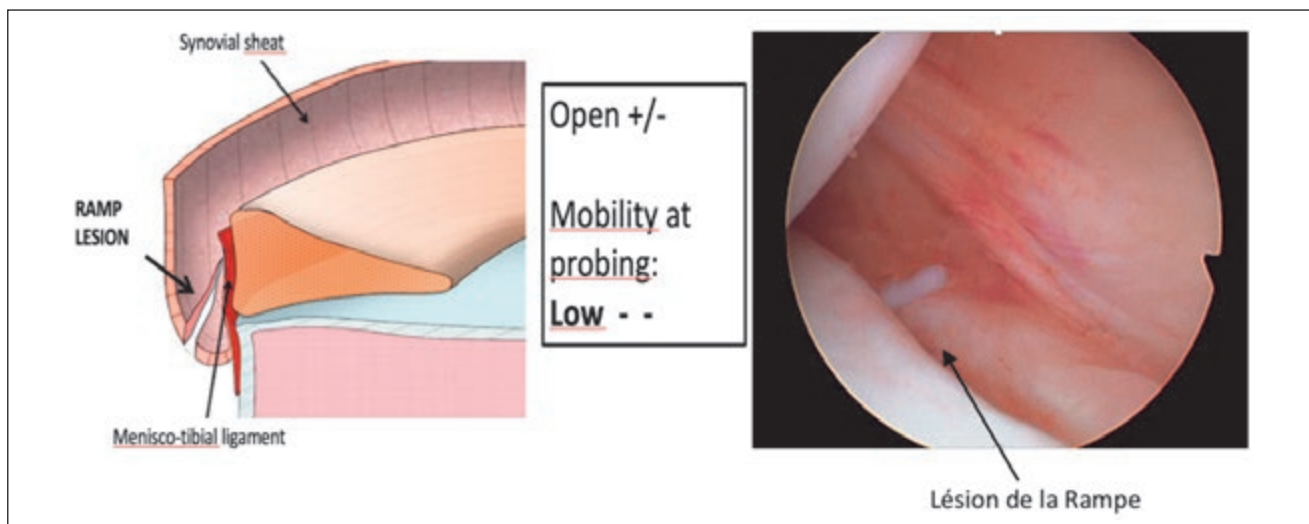


Figure 5: Type 1: lésions capsulo-méniscales. Très périphériques situées dans la capsule synoviale. La mobilité à la palpation est très faible. (Correspondance arthroscopique)

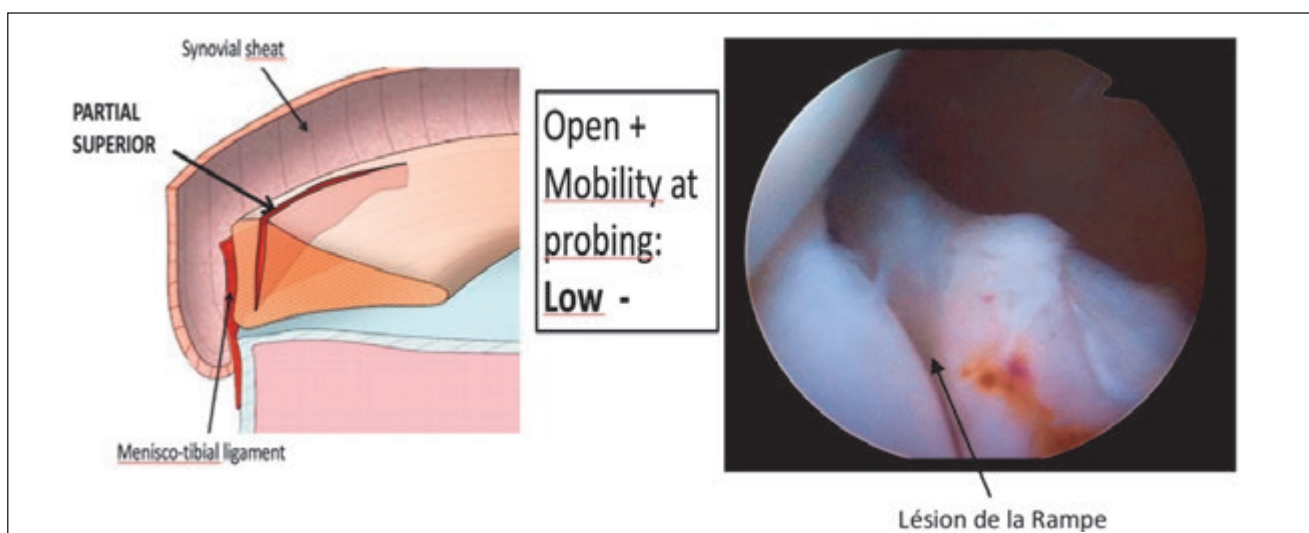


Figure 6: Type 2: Lésions supérieures partielles. Stables, peuvent être diagnostiquées seulement par une approche trans-notch. La mobilité à la palpation est faible. (Correspondance arthroscopique)

Options thérapeutiques

Il existe une controverse autour du traitement conservateur des lésions de la rampe. Puisque ces lésions surviennent dans la zone rouge-rouge très vascularisée, s'il s'agit d'une petite lésion (<10 mm) isolée sur un genou stable, le traitement conservateur peut être préconisé. Cependant même dans ces conditions, certains auteurs affirment que l'hypermobilité de cette zone empêche la cicatrisation spontanée et devrait être traitée chirurgicalement si elle est symptomatique [27]. Lui et al. rapportent que les lésions de rampe stables peuvent être traitées par simple trépanation avec des résultats équivalents à la suture, mais la limite de cette étude est la taille relativement petite de l'échantillon ne permettant pas de tirer de conclusion sur le traitement optimal [28]. Puyol et Beaufile dans une revue systématique évaluant 10 articles avec traitement conservateur d'une lésion méniscale lors de la reconstruction du LCA concluent qu'une lésion méniscale périphérique même stable doit être suturée pour diminuer le risque de douleurs post-opératoires et de ménis-

sectomie secondaire [29]. L'une des techniques chirurgicales les plus populaires pour le traitement de la lésion de la rampe méniscale est l'utilisation d'un crochet en «queue de cochon» qui permet de faire des sutures avec un nœud coulissant. Des techniques inside-out ont également été décrites avec succès [30]. Plus récemment, certains auteurs ont proposé des traitements alternatifs, tels que des techniques de suture all-inside [31].

Notre approche chirurgicale

Nous présentons ici, la technique que nous utilisons. Technique All-inside par une voie d'abord postéromédiale et une vue trans-notch avec un instrument en forme «queue de cochon» avec une courbure de 25°.

Celle-ci débute par la mise en évidence peropératoire de la lésion de la rampe avec réalisation des voies d'abord arthroscopiques standard, latérale haute pour la vision et médiale pour l'instrumentation. L'exploration du ménisque se

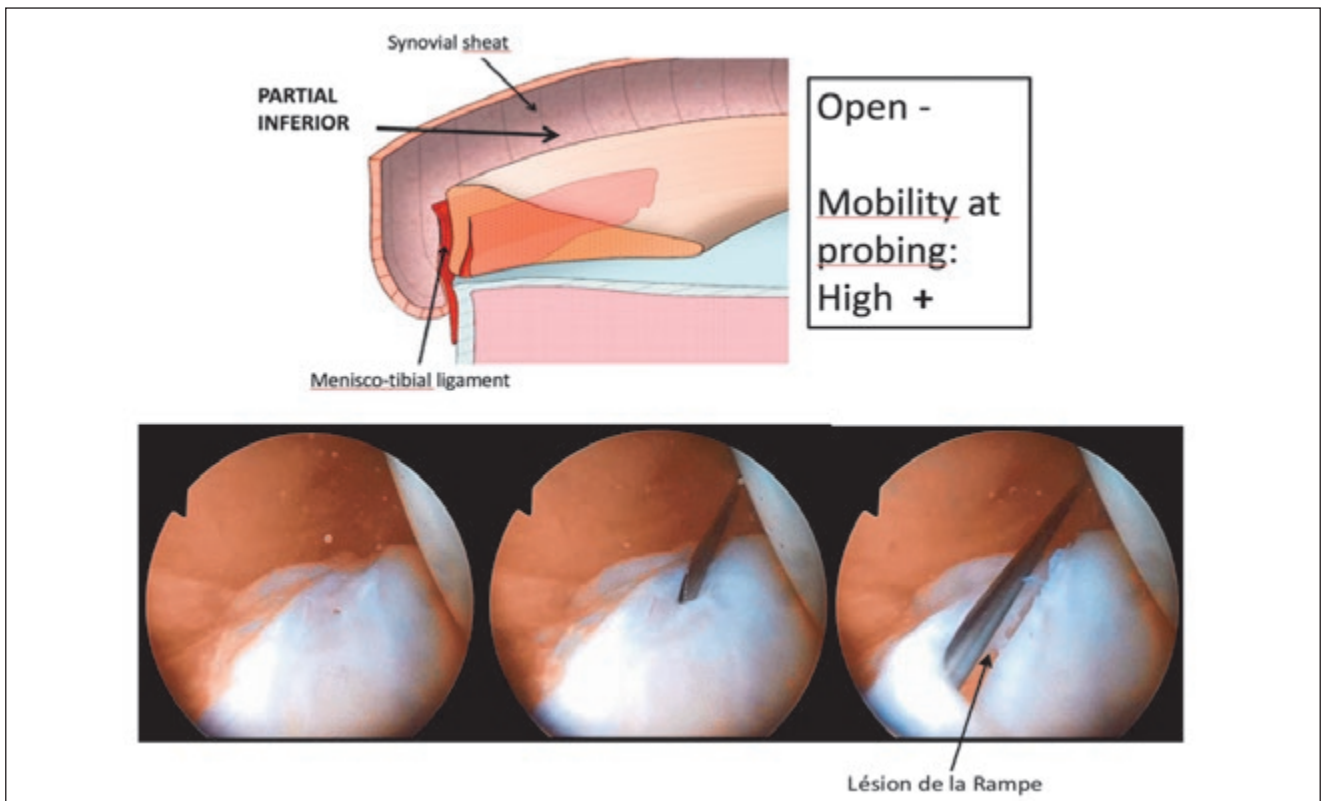


Figure 7: Type 3: lésions inférieures partielles ou cachées. Pas visible par une approche transnotch mais peut être fortement suspectée quand il y'a une grande mobilité à la palpation. (Correspondance arthroscopique)

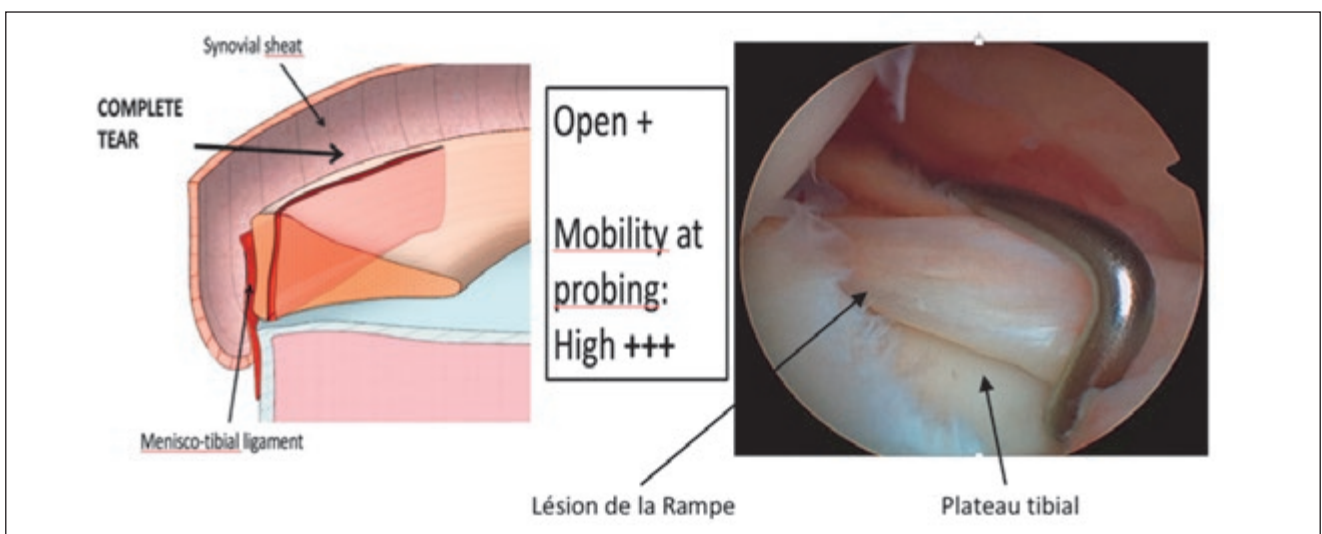


Figure 8: Type 4: Lésion complète en zone rouge-rouge. La mobilité à la palpation est très importante. (Correspondance arthroscopique)

fait avec un crochet sur le segment postérieur en appliquant une traction antérieure, l'éventuelle subluxation méniscale est un signe indirect de lésion de la rampe. Même si le ménisque apparaît stable au crochet, une visualisation directe de la région postéromédiale doit être faite en poussant l'arthroscope au fond de l'échancrure entre le LCP et le condyle interne.

La trans-illumination permet de voir les veines et les nerfs à éviter. Le point d'entrée de l'aiguille est situé au-dessus du tendon des ischio-jambiers, 1 cm en arrière de l'interligne fémorotibial médial. Genou fléchi à 90° pour éviter les structures poplitées, l'aiguille doit être introduite de l'extérieur

vers l'intérieur, en direction de la lésion. L'incision est réalisée avec une lame N° 11 sous contrôle arthroscopique, un seul point d'entrée postéromédial est utilisé.

La suture tout-en-dedans est réalisée comme détaillée ci-dessous (Figure 10) [32].

La principale complication liée à la voie arthroscopique postéro-médiale est l'hémarthrose en raison d'une lésion veineuse et plus rarement une lésion de la branche infra-patellaire du nerf saphène qui entraîne une hypoesthésie ou une paresthésie sous la rotule [33,34]. Il est donc important respecter la technique décrite plus haut pour les éviter.

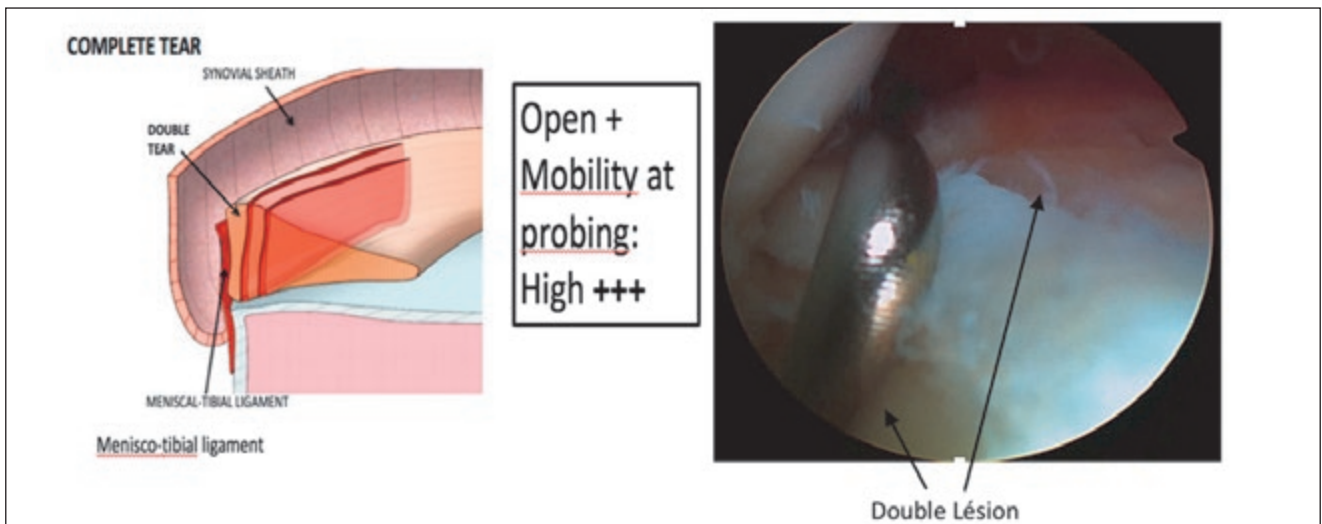


Figure 9: Type 5: Double lésion (Correspondance arthroscopique)

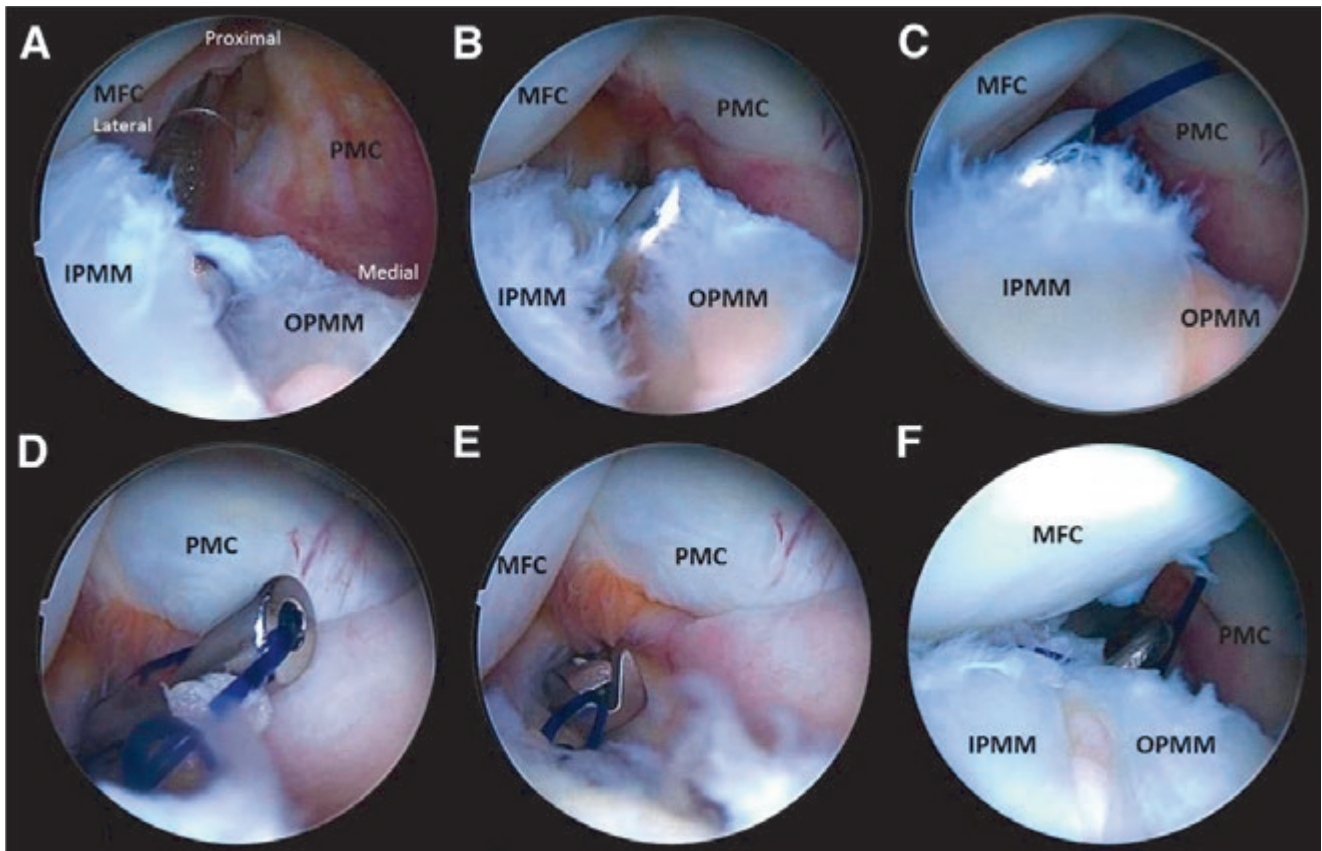


Figure 10: Suture du segment postérieur du MI d'un genou droit par voie postéro-médiale avec un crochet dédié (Suture Lasso courbé de 25° chargé d'un PDS No. 1). (A) La lésion méniscale est débridée avec un shaver introduit par la voie postéro-médiale. (B) La pointe du crochet de suture traverse le mur périphérique du ménisque interne de dehors en dedans et émerge dans le milieu du bord de la lésion. (C) Le crochet de suture est passé dans la partie centrale (portion interne) du MI. (D) Le premier nœud est fait sur un nœud coulissant. (E) Un coupe fil arthroscopique est ensuite utilisé. (F) La qualité de la réparation finale est testé au crochet. (IPMM, portion interne du MI; MFC, condyle fémoral interne; OPMM, portion externe du MI; PMC, capsule postéro-médiale.)

La rééducation post-opératoire se fait en charge selon douleurs, la flexion du genou active et passive est limitée à 0-90° pendant 6 semaines. Pas besoin d'immobilisation dans une attelle. La reprise de course se fait à 4 mois, les sports de pivot à 6 mois et la reprise sans limitation à 9 mois. Plusieurs travaux montrent que la suture des lésions de la rampe méniscale interne à travers une voie d'abord postéro-interne lors de la reconstruction arthroscopique du LCA donne de bons résultats cliniques [32].

Résultats cliniques

Il existe quelques études cliniques dans la littérature [9,29,30]. Bien qu'un taux de reprise chirurgicale de 2,6 Ahn JH à 16,2% Sonnery-cottet et al [3] soit rapporté dans la littérature, la suture postéro-médiale des lésions de la rampe méniscale semble améliorer la guérison sans augmenter significativement la morbidité due à une voie d'abord supplémentaire [32]. En cas d'échec, la méniscectomie éventuelle est généralement plus petite que la lésion initiale. Lorsque cette nouvelle lésion longitudinale survient, elle est souvent en avant de la suture, et est appelée «lésion en timbre-poste» liée à l'effet fil à couper le beurre de la suture [34].

On sait également que la suture du ménisque périphérique associée à une reconstruction du LCA donne de meilleurs taux de cicatrisation méniscale [35]. Dans la même perspective, la reconstruction combinée du LCA et du ligament antérolatéral a un effet protecteur sur la suture méniscale interne [36].

Conclusion

Les lésions de la rampe méniscale sont très souvent associées aux ruptures du LCA et présentent une difficulté diagnostique sur la base de l'imagerie (IRM) et par les voies d'abord arthroscopiques standards.

L'exploration peropératoire des ménisques, doit être complétée systématiquement par une visualisation directe de la région postéro-médiale qui permet de mettre en évidence les lésions cachées du segment postérieur du ménisque médial et surtout de les suturer avec de bons résultats à moyen terme. Cette réparation est associée à une faible morbidité, les taux de récurrence sont bas et surviennent dans les vingt premiers mois. En cas de récurrence, la méniscectomie qui s'en suit sera limitée avec un volume de tissu méniscal retiré réduit.

Implications pratiques

- Les lésions de la rampe méniscale. Sont retrouvées dans 9 à 24% de cas de rupture du LCA et jusqu'à 41% en cas de mécanisme lésionnel par contact et sont difficilement diagnostiquées sur l'imagerie par résonance magnétique (IRM) préopératoire.
- La rampe méniscale joue un rôle important dans le contrôle de la translation tibiale antérieure, de la rotation interne et externe, ainsi que du pivot shift du genou.
- Ces lésions cachées lorsqu'elles ne sont pas diagnostiquées et suturées, sont sources de douleurs persistantes après reconstruction du LCA, de dysfonction et de l'altération de la cinématique du genou (translation tibiale antérieure et pivot shift).

Conflit d'intérêts

Bertrand Sonnery-Cottet est consultant et perçoit des Royalties Arthrex.

Laurent Gillain est consultant Arthrex.

Corresponding author

Dr. Eric Choudja Ouabo
Chirurgie orthopédique et
traumatologie FMH
Chirurgie du genou
Cabinet Médical
Chemin des Croix-Rouges 2
1007 Lausanne Suisse
Tel. +41 21 311 10 66
Fax +41 21 311 34 58
e_choudja@hotmail.com
www.hirslanden.ch



Références

1. Pujol N, Beaufils P. Healing results of meniscal tears left in situ during anterior cruciate ligament reconstruction: a review of clinical studies. *Knee Surg Sports Traumatol Arthrosc* 2009;17:396-401.
2. Noyes FR, Chen RC, Barber-Westin SD, Potter HG. Greater than 10-year results of red-white longitudinal meniscal repairs in patients 20 years of age or younger. *Am J Sports Med* 2011;39:1008-1017.
3. Sonnery-Cottet B, Praz C, Rosenstiel N, Blakeney WG, Ouanezar H, Kandhari V, Dutra Viera T, Saithna A. Epidemiological Evaluation of Meniscal Ramp Lesions in 3214 Anterior Cruciate Ligament-Injured Knees from the SANTI Study Group Database. A Risk Factor Analysis and Study of Secondary Meniscectomy Rates Following 769 Ramp Repairs. *Am J Sports Med*. 2018 Nov;46(13):3189-3197.
4. Ahn JH, Bae TS, Kang KS, Kang SY, Lee SH. Longitudinal Tear of the Medial Meniscus Posterior Horn in the Anterior Cruciate Ligament-Deficient Knee Significantly Influences Anterior Stability. *Am J Sports Med* 2011;39(10):2187-93.
5. Bollen SR. Posteromedial meniscocapsular injury associated with rupture of the anterior cruciate ligament: a previously unrecognized association. *J Bone Joint Surg Br*. 2010;92:222-223.
6. Strobel MJ. Menisci. In: Fett HM, Flechtner P, eds. *Manual of Arthroscopic Surgery*. New York: Springer; 1988, p171-178.
7. Liu X, Feng H, Zhang H, Hong L, Wang XS, Zhang J. Arthroscopic prevalence of ramp lesion in 868 patients with anterior cruciate ligament injury. *Am J Sports Med* 2011;39:832-837.
8. Chahla J, Dean CS, Moatshe G, Mitchell JJ, Cram TR, Yacuzzi C, LaPrade RF. Meniscal Ramp Lesions: Anatomy, Incidence, Diagnosis, and Treatment. *Orthop J Sports Med*. 2016 Jul 26;4(7):2325967116657815.
9. Sonnery-Cottet B, Conteduca J, Thauat M, Gunepin FX, Seil R. Hidden lesions of the posterior horn of the medial meniscus: a systematic arthroscopic exploration of the concealed portion of the knee. *Am J Sports Med*. 2014;42:921-926.
10. Peltier A, Lording T, Maubisson L, Ballis R, Neyret P, Lustig S. The role of the meniscotibial ligament in posteromedial rotational knee stability. *Knee Surg Sports Traumatol Arthrosc* 2015;23(10):2967-73.
11. Smigielski R, Becker R, Zdanowicz U, Cizek B. Medial meniscus anatomy from basic science to treatment. *Knee Surg Sports Traumatol Arthrosc*. 2015;23(1):8-14.
12. DePhillipo NN, Cinque ME, Chahla J, Geeslin AG, Engebretsen L, LaPrade RF. Incidence and detection of meniscal ramp lesions on magnetic resonance imaging in patients with anterior cruciate ligament reconstruction. *Am J Sports Med*. 2017;45(10):2233-2237.
13. Granan LP, Inacio MC, Maletis GB, Funahashi TT, Engebretsen L. Intraoperative findings and procedures in culturally and geographically different patient and surgeon populations: an anterior cruciate ligament reconstruction registry comparison between Norway and the USA. *Acta Orthop* 2012;83:577-82.

14. DePhillipo NN, Moatshe G, Brady A, Chahla J, Aman ZS, Dornan GJ, Nakama GY, Engebretsen L, LaPrade RF. Effect of Meniscocapsular and Meniscotibial Lesions in ACL-Deficient and ACL-Reconstructed Knees. *Am J Sports Med.* 2018 Aug;46(10):2422-2431
15. Makris EA, Hadidi P, Athanasiou KA. *Biomaterials.* Elsevier Ltd; 2020 Nov 10;32(30):7411-31.
16. Thompson WO, Thaete FL, Fu FH, Dye SF. Tibial meniscal dynamics using three-dimensional reconstruction of magnetic resonance images. *Am J Sports Med.* 1991 May;19(3):210-5-discussion 215-6.
17. Vedi V, Williams A, Tennant SJ, Spouse E, Hunt DM, Gedroyc WM. Meniscal movement. An in-vivo study using dynamic MRI. *J Bone Joint Surg Br.* 1999 Jan;81(1):37-41.
18. LaPrade RF. *The Menisci – A Comprehensive Review of their Anatomy, Biomechanical Function and Surgical Treatment:* Springer; 2017. 197 p.
19. Mariani PP. Posterior horn instability of the medial meniscus a sign of posterior meniscotibial ligament insufficiency. *Knee Surg Sports Traumatol Arthrosc* 2011 Jul;19(7):1148-53.
20. Ihara H, Miwa M, Takayanagi K, Nakayama A. Acute torn meniscus combined with acute cruciate ligament injury: second look arthroscopy after 3-month conservative treatment. *Clin Orthop Relat Res* 1994; 307:146-154.
21. Bonnin M, Carret JP, Dimnet J, Dejour H. The weight-bearing knee after anterior cruciate ligament rupture: an in vitro biomechanical study. *Knee Surg Sports Traumatol Arthrosc* 1996;3:245-251.
22. Shoemaker SC, Markolf KL. The role of the meniscus in the anterior-posterior stability of the loaded anterior cruciate-deficient knee: effects of partial versus total excision. *J Bone Joint Surg Am.* 1986; 68:71-79.
23. Stephen JM, Halewood C, Kittl C, Bollen SR, Williams A, Amis AA. Posteromedial Meniscocapsular Lesions Increase Tibiofemoral Joint Laxity with Anterior Cruciate Ligament Deficiency, and Their Repair Reduces Laxity. *Am J Sports Med* 2016;44(2):400-8.
24. Seil R, Mouton C, Coquay J, Hoffmann A, Nuhrenborger C, Pape D, et al. Ramp lesions associated with ACL injuries are more likely to be present in contact injuries and complete ACL tears. *Knee Surg Sports Traumatol Arthrosc* 2018 Apr;26(4):1080-5.
25. Thaanat M, et al. Classification and Surgical Repair of Ramp Lesions of the Medial Meniscus. *Arthroscopy Techniques* 2016; 4: pp e871-e875
26. Malatray M, Raux S, Peltier A, Pfirrmann C, Seil R, Chotel F. Ramp lesions in ACL deficient knees in children and adolescent population: a high prevalence confirmed in intercondylar and posteromedial exploration. *Knee Surg Sports Traumatol Arthrosc* 2018 Apr;26(4): 1074-9.
27. Ahn JH, Kim SH, Yoo JC, Wang JH. All-inside suture technique using two posteromedial portals in a medial meniscus posterior horn tear. *Arthroscopy* 2004 Jan;20(1):101-8.
28. Liu X, Zhang H, Feng H, Hong L, Wang X-S, Song G-Y. Is it necessary to repair stable ramp lesions of the medial meniscus during anterior cruciate ligament reconstruction? A prospective randomized controlled trial. *Am J Sports Med.* 2017;45(5):1004-1011.
29. Pujol N, Beaufils P. Healing results of meniscal tears left in situ during anterior cruciate ligament reconstruction: a review of clinical studies. *Knee Surg Sports Traumatol Arthrosc.* 2009;17(4):396-401.
30. DePhillipo NN, Cinque ME, Kennedy NI, Chahla J, Geeslin AG, Moatshe G, et al. Inside-Out Repair of Meniscal Ramp Lesions. *Arthroscopy techniques* 2017 Aug;6(4):e1315-e20.
31. Chen Z, Li WP, Yang R, Song B, Jiang C, Hou JY, et al. Meniscal Ramp Lesion Repair Using the FasT-Fix Technique: Evaluating Healing and Patient Outcomes with Second-Look Arthroscopy. *J Knee Surg* 2018 Sep;31(8):710-715.
32. Thaanat M, et al. Repair of Meniscal Ramp Lesions Through a Posteromedial Portal During Anterior Cruciate Ligament Reconstruction: Outcome Study with a Minimum 2-Year Follow-up. *Arthroscopy* 2016 Nov;32(11):2269-2277.
33. Ogilvie-Harris DJ, Biggs DJ, Mackay M, Weisleder L. Posterior portals for arthroscopic surgery of the knee. *Arthroscopy: The Journal of Arthroscopic & Related Surgery* 1994 Dec 31;10(6):608-13.
34. Jan N, Sonnery-Cottet B, Fayard JM, Kajetanek C, Thaanat M. Complications in posteromedial arthroscopic suture of the medial meniscus. *Orthop Traumatol Surg Res* 2016 Dec;102(8S): S287-S293.
35. LaPrade RF. *The Menisci – A Comprehensive Review of their Anatomy, Biomechanical Function and Surgical Treatment:* Springer; 2017. 197 p
36. Sonnery-Cottet B, Saithna A, Blakeney WG, Ouanezar H, Borade A, Daggett M, et al. Anterolateral Ligament Reconstruction Protects The Repaired Medial Meniscus: A Comparative Study of 383 ACL Reconstructions from the SANTI Group with a Minimum Follow Up of Two Years. *Am J Sports Med* 2018 Jul;46(8):1819-1826.